BOSTON
MEDICAL LIBRARY
8 THE FENWAY

TRAITÉ PRATIQUE

DU PIED-BOT.

OUVRAGES DU MÊME AUTEUR.

—

APERÇU sur les principales difformités du corps humain, Paris, 1833 ; 1 vol. in-8°. 3 fr.

Sous presse, pour paraître le 15 *mai prochain.*

TRAITÉ de la fausse ankylose angulaire du genou, etc., 1 vol. in-8°.

TRAITÉ PRATIQUE

DU

PIED-BOT,

PAR

VINCENT DUVAL,

DOCTEUR EN MÉDECINE, MEMBRE DE PLUSIEURS SOCIÉTÉS SAVANTES, DIRECTEUR DES TRAITEMENTS ORTHOPÉDIQUES DES HÔPITAUX CIVILS DE PARIS, ET DE LA MAISON SPÉCIALE POUR LA CURE DES PIEDS-BOTS, DES FAUSSES ANKYLOSES DU GENOU, ET DES AUTRES DIFFORMITÉS DES MEMBRES, ETC.

AVEC UN GRAND NOMBRE DE PLANCHES ET DE FIGURES INTERCALÉES DANS LE TEXTE.

PARIS,

CHEZ J. B. BAILLIÈRE,

LIBRAIRE DE L'ACADÉMIE ROYALE DE MÉDECINE,

RUE DE L'ÉCOLE-DE-MÉDECINE, 17.

A LA MAISON SPÉCIALE, DIRIGÉE PAR L'AUTEUR,

Allée-des-Veuves, 33, aux Champs-Elysées.

1839

BOSTON MEDICAL
JUL 31 1903
LIBRARY.

23.E.205

Aujourd'hui qu'en fait de science comme en fait de littérature et d'art l'encouragement, les récompenses, l'illustration même vont aux plus agiles et non pas toujours aux plus habiles; puisqu'on croirait le noble champ des hautes études tout simplement métamorphosé en une sorte de stade où il ne s'agit plus que de savoir bien courir, il est peut-être nécessaire que nous disions pourquoi notre livre arrive si tard. Cet ouvrage, en effet, aurait dû précéder toute publication ou communication scientifique analogue, par la raison bien positive qu'avant notre première opération du pied-bot, la-

quelle date du mois d'octobre 1835, les praticiens français, quels qu'ils fussent, en étaient réduits, pour ce qui concernait cette branche difficile de l'orthopédie, aux mémoires éternellement copiés de Scarpa et de Delpech. Et cependant à peine avions-nous, comme nous pouvons le dire sans orgueil, ouvert une ère toute nouvelle à la thérapeutique du pied-bot par l'heureuse résurrection de la section du tendon d'Achille, que déjà les ouvrages et les journaux de médecine se peuplaient d'articles et de mémoires tendant évidemment à revendiquer pour d'autres que pour nous, sinon le mérite, au moins les effets de la priorité de cette résurrection ! Nous ne voulons pas nous plaindre du zèle vraiment admirable déployé à ce sujet par nos concurrents : il a servi à vulgariser un procédé curatif excellent que certainement nous reconnaissons avoir emprunté,

quant au fond, à feu Delpech et aux Allemands; et d'ailleurs, en pareil cas, plus la vivacité de la dispute est grande, plus le succès d'une innovation ou d'une rénovation quelconque est assuré : le monde sait bien qu'on ne se donne pas tant de mal pour se prendre les mauvaises choses. Nous avons donc laissé les publications aller leur train, et sans nous presser aucunement nous avons attendu qu'une expérience longue à acquérir, mais inattaquable à présent qu'elle est acquise, nous donnât cent raisons pour une d'imposer, pour ainsi dire, aux gens de l'art comme aux gens du monde, la conviction profonde où nous étions sur l'innocence et l'infaillibilité d'un moyen opératoire que nous persistons à appeler *nôtre*, quoi qu'on en puisse dire. Nous avons attendu longtemps, nous placé tout spécialement au milieu de toutes les difformités

imaginables, nous médecin chargé depuis huit ans des traitemens orthopédiques dans les hôpitaux civils de Paris, parce que nous avons pensé qu'un ouvrage sérieux, un livre que nous voulions intituler *Traité pratique du pied-bot* devait être riche d'observation, riche de faits répétés, avérés, de cures irrévocablement consacrées, bon pour les malades aussi bien que pour les médecins, tout de pratique et nullement de théorie, débarrassé conséquemment de toute hypothèse, clair dans la démonstration, positif dans la décision, lisible surtout et nettoyé de ce luxe technologique qui rend la plupart des ouvrages de science si complétement inabordables aux personnes qui auraient envie de les consulter.

Nous espérons que le livre que nous avons aujourd'hui l'honneur d'offrir au public ne sera pas trouvé trop éloigné des conditions que nous ve-

nons de rappeler. Nous pensons y avoir réuni, tant sur la nature et les causes des différentes variétés du pied-bot que sur les moyens de guérison propres à chacune de ces variétés, tout ce qu'il est utile aux praticiens et à leurs malades de connaître. Les faits et observations que renferme cet ouvrage seront trouvés remarquables, nous le croyons au moins, plutôt surtout par la qualité que par la quantité, quoique le nombre en soit bien grand. Pour rendre nos descriptions du fait pathologique et du fait thérapeutique ainsi que la comparaison de l'un à l'autre plus sensibles, plus appréciables, nous les avons accompagnés d'un très grand nombre de figures, la plupart gravées sur bois et intercalées dans le texte : puis, lorsque la gravure sur bois nous a paru insuffisante comme moyen de représentation de certaines individualités difformes, nous avons

eu recours à la gravure sur pierre, à la lithographie, etc. Aussi pouvons-nous affirmer qu'il n'est pas une bizarrerie de conformation du pied, si extrême, si unique que la science l'ait constatée ou non, qui ne se trouve décrite et figurée dans notre livre. Les sujets atteints de pieds-bots, les *stréphopodes*, comme nous les avons appelés, — l'admission de deux variétés nouvelles du pied-bot, une classification tout autre des degrés et des genres nous ayant rendu nécessaires de nouvelles dénominations, — les *stréphopodes* donc seront ici, pour ainsi dire, mis chacun en face de sa difformité et des moyens plus ou moins simples, plus ou moins originaux que nous employons pour la guérir. Ils verront, en lisant celles de nos observations qui sont le mieux en rapport avec l'espèce, les causes, l'âge de la déviation qui les tourmente,

ce qu'ils doivent attendre du traitement et le temps qu'il leur faudra sacrifier à se défaire de leur ennemi. Si nous avons rapporté et décrit un grand nombre d'observations (*soixante et seize*), c'est parce que non-seulement, comme nous venons de le dire, nous désirions offrir aux malades qui nous liront la comparaison de leur infirmité avec une ou plusieurs infirmités semblables, mais que nous voulions leur donner encore, et ville par ville, le nom et l'adresse d'une ou plusieurs personnes guéries par nous, afin qu'ils pussent les voir et s'assurer avant de nous consulter de l'efficacité positive ou négative du traitement que nous employons.

Nous n'avons pas besoin de dire que les personnes ainsi nommées dans notre livre nous ont, à cet égard, donné pleine et bienveillante autorisation.

Nous avons tâché aussi, dans le choix de nos observations, de comprendre la même difformité décrite à tous les âges possibles : ainsi nous faisons l'histoire du pied-bot de six mois et celle du pied-bot de cinquante ans. Nous avons tenu surtout à rapporter en grand nombre celles de nos cures qui sont relatives aux pieds-bots développés consécutivement à des convulsions, à des paralysies du membre ou des membres déviés; la guérison de ces cas, que la plupart des médecins avaient toujours regardés comme incurables à cause de la faiblesse et souvent même de l'atrophie du membre qui en était atteint, constituant, selon nous, le plus éclatant triomphe de la chirurgie orthopédique.

Forcé de décrire, par comparaison avec le nôtre, les procédés opératoires de nos concurrents, nous avons apporté dans cette description la même

impartialité que pour celle des procédés de Delpech et de Stromeyer, nos savants prédécesseurs; car nous n'avons jamais su ce que la jalousie peut avoir à faire dans un ouvrage de science destiné à la propagation des lumières et à la consolation de l'humanité.

Enfin si, comme nous le disions plus haut, nous avons cru nécessaire d'augmenter par des appellations nouvelles la synonymie du pied-bot, c'est d'abord que nous reconnaissions deux variétés nouvelles, totalement absentes des ouvrages antérieurs au nôtre, et puis que nous voulions ne pas recourir continuellement à de longues et embarrassantes périphrases. Nous savons bien que quelques personnes, fort empressées à critiquer les mots quand elles ne peuvent point critiquer les choses, se récrieront sur la barbarie de nos néologismes à racine grecque, mais nous sommes certain aussi d'avoir

pour nous l'assentiment des bons praticiens qui comprendront, comme nous l'avons comprise, l'utilité de cette substitution nécessaire dans deux cas, raisonnable et logique dans les autres.

Nous croyons, en un mot, avoir produit une œuvre de conscience et de réflexion. Nous ne proclamons notre livre supérieur à aucun autre, seulement nous le donnons comme le plus complet et le plus démonstratif de tous les écrits actuels qui ont le pied-bot pour objet.

Nous devions publier en même temps que le *Traité pratique du pied-bot*, celui de la *Fausse ankylose angulaire du genou*, affection que nous avons seul jusqu'ici trouvé le moyen de guérir radicalement : mais des raisons particulières nous en ont empêché. Le *Traité de la fausse ankylose angulaire* ne paraîtra donc que dans la première quinzaine du mois de mai prochain.

TRAITÉ PRATIQUE

DU PIED-BOT.

CHAPITRE PREMIER.

BOSTON MEDICAL
JUL 31 1903
LIBRARY.

—

Renseignemens historiques.

Ce livre n'étant, à proprement parler, qu'une collection de faits raisonnés, un résumé pur et simple de nos études, de nos observations, de notre propre pratique, nous n'arrêterons pas longtemps le lecteur sur l'histoire des procédés usités jusqu'à nos jours pour le traitement ou la guérison des *pieds-bots*. Les annales de la science sont d'ailleurs excessivement pauvres à cet égard. Avant Venel et Scarpa, les sujets atteints de pieds-bots natifs ou consécutifs étaient presque toujours abandonnés à l'esprit inintelligent, à l'empirisme routinier des mécaniciens et des rebouteurs. La médecine semblait dédaigner ces tristes affections, sans doute à cause de l'ignorance profonde où elle s'était tenue de leurs causes efficientes et de leur état pathologique. Cependant Hippocrate, qui savait combien tout est important dans les moindres infirmités de l'homme, avait établi des principes assez rationnels

pour le traitement des déviations du pied en dedans. Le père de la médecine voulait que l'on agît doucement sur ces difformités au moyen de bandages, de frictions, de massages; et les appareils dont il nous a laissé la description devaient avoir pour effet d'attirer en haut le bord externe du pied, sans rien faire toutefois pour allonger les muscles du mollet, ni pour abaisser le talon. En suivant les indications d'Hippocrate, on arrivait donc tout simplement à changer la nature de la difformité, c'est-à-dire, à reporter l'avant-pied sous l'axe de la jambe, et d'un pied en dedans faire un pied équin : il restait, comme on voit, une lacune immense à combler.

Eh bien! c'est à peine si nous trouvons dans tous les travaux que nous ont légués les praticiens innombrables de l'antiquité, du moyen-âge et des quatre siècles qui l'ont suivi, le moindre effort tendant à développer, à compléter les préceptes purement rudimentaires enseignés par Hippocrate. On s'était si bien habitué à considérer les pieds-bots comme incurables que les écoles avaient fini par n'en plus faire mention que pour mémoire. L'attention des maîtres, portée tout entière sur les fièvres, sur la coction des humeurs, sur la composition et la décomposition des fluides, s'en rapportait au libre arbitre d'un fabricant de machines du soin de redresser les boiteux ou de les estropier tout-à-fait. Fabrice d'Aquapendente et Fabrice de Hilden, qui ont pourtant entrepris de

traiter le pied-bot, se sont bornés à de prétendues inventions mécaniques qui reproduisaient l'appareil d'Hippocrate sans plus d'avantages ni moins d'inconvéniens. Jackson en Angleterre, Tiphaine et Verdier en France, sont allés un peu plus loin, à ce qu'il paraît, en fait d'application de la mécanique au redressement des pieds-bots ; mais comme ces machinistes ont jugé convenable de faire mystère de leurs moyens, lesquels sont morts avec eux, il nous est impossible de savoir ce que nous leur devons de reconnaissance.

Enfin, en 1782, plus de deux mille ans après Hippocrate, un médecin saxon, Thilénius, vint poser le terme futur de ces tentatives grossières ou infructueuses. Il osa, le premier, faire pratiquer la section du tendon d'Achille ; le succès couronna son audace. Michaëlis et Sartorius l'imitèrent depuis : mais, chose curieuse, cette solution d'un problème dont tant de siècles avaient cherché le mot, n'eut pas le moindre retentissement. La routine était trop vieille et trop puissante. La section du tendon d'Achille passa bientôt pour une chimère, et, si ce n'est Delpech de Montpellier, on vit tous les contemporains continuer l'emploi classique des machines.

C'est au célèbre Scarpa que nous devons la première bonne description du pied-bot natif en dedans ; et c'est au médecin suisse Venel que revient le mérite du premier appareil complet pour le redressement, ou la transformation de cette diffor-

mité. Scarpa, dans son mémoire sur le pied-bot congénital publié en 1803, a parfaitement établi les rapports respectifs des os du pied, et leurs différentes dispositions anormales ; il a démontré d'une façon très positive et très claire que dans la plupart des cas de pieds-bots, les os ne sont point luxés, mais seulement distraits de leurs rapports naturels. Notre grand chirurgien Boyer a reproduit et continué les belles théories descriptives de Scarpa. Comme lui, il nous a aussi laissé une formule d'appareil : elle est très simple et pourrait servir dans les cas de difformité peu anciens et faciles à dissimuler, tandis que celle de Scarpa, trop compliquée, ne peut être appliquée que très rarement et très difficilement, même par les hommes spéciaux.

Toutes deux, au reste, sont aujourd'hui oubliées, toutes deux sont allées grossir l'arsenal de la vieille orthopédie. Quant à la machine de Venel, la seule qui soit réellement digne de la réputation dont elle a joui, elle était déjà célèbre en Suisse, quand chez nous on ne la connaissait pas encore. Mais en 1814, un élève de Venel et de Jacquard, M. d'Yvernois, nous apporta cette machine après l'avoir réduite à des conditions de simplicité vraiment admirables; et son application, particulièrement dans les cas de pied varus natif, produisit des résultats, sinon complets, au moins bien supérieurs à tout ce qu'on avait vu. C'est seulement à l'importation de M. d'Yvernois, qui fut le sujet d'un rapport de

M. Capuron, importation modifiée depuis vingt-cinq ans, de toutes les manières, selon la fantaisie de chaque orthopédiste, que doivent être attribués les succès obtenus par les contemporains nationaux dans le traitement de quelques difformités récentes ou peu compliquées.

Après Scarpa, l'homme qui a le mieux étudié le pied-bot est Delpech. Il nous reste de lui un excellent mémoire dans lequel ce grand chirurgien donne pour cause efficiente de presque toutes les déviations du pied le raccourcissement des muscles du mollet. C'est une découverte immense dont la pensée était peut-être venue à d'autres auteurs, mais sur laquelle aucun jusqu'alors ne semblait s'être appesanti. Aussi hardi dans la pratique que profond dans la théorie, Delpech essaya de ressusciter l'opération de Thilénius. Malheureusement pour la science, le médecin de Montpellier vit sa première tentative accompagnée de quelques accidents, et bien que convaincu, il s'abstint de la renouveler.

En 1827, M. le docteur Jalade-Lafond, l'un de nos orthopédistes les plus expérimentés, publia un traité pratique des difformités du corps humain, dans lequel on trouve de très bonnes idées sur les diverses torsions du pied.

MM. Begin et Patissier dans le Dictionnaire des sciences médicales, MM. Bricheteau et d'Yvernois dans l'Encyclopédie méthodique, ont fait des travaux très recommandables et très féconds en idées

neuves, surtout en ce qui concerne l'anatomie et la physiologie du pied-bot natif. Nous ne devons pas omettre non plus la thèse de M. Held, qui renferme un assez bon résumé de ce qui a été fait sur le pied-bot.

Nous terminerons ici cette courte nomenclature des travaux de nos prédécesseurs. Il nous a semblé que nous pouvions nous dispenser de mentionner un assez grand nombre de mémoires et d'articles de dictionnaires, faits presque tous aux dépens du mémoire de Scarpa, ou de celui de Delpech.

Quant à nous, ce que nous avons à dire des pieds-bots résultera tout naturellement de l'exposition des faits nombreux que quinze années de pratique nous ont mis à même d'observer et de recueillir, tant dans notre pratique des hôpitaux que dans notre établissement orthopédique de Chaillot, fondé en 1823, avec M. Lafond, et dans lequel nous nous occupions exclusivement du traitement des difformités de la taille et des membres. Chargé, depuis 1831, de la direction générale des traitements orthopédiques des hôpitaux civils de Paris, en même temps que nous continuions d'exercer notre pratique particulière nous avons pu, mieux que personne, rechercher et examiner toutes les variétés possibles du pied-bot, vérifier ce que l'on avait dit ou écrit sur leurs causes, et leur état pathologique; essayer en les conservant ou en les modifiant les divers appareils mécaniques applicables à chaque difformité, et

nous convaincre enfin que la plupart des cas étaient, comme nous le pensions depuis long-temps, mal appréciés par les médecins, en même temps que l'insuffisance et l'irrationnalité du traitement par les machines justifiaient de plus en plus nos préventions déjà vieilles à son égard. Voilà comment nous avons été amené à reprendre, après Delpech, l'invention décisive de Thilénius. Plus heureux que l'illustre praticien de Montpellier, nous avons vu notre première tentative récompensée par un succès complet et prompt : depuis lors, deux cent-trente guérisons et plus, sans un échec, sans un malheur, ont rendu populaire la section du tendon d'Achille. Enhardi par l'infaillibilité de la ténotomie appliquée au pied équin, nous avons essayé de l'étendre aux autres variétés du pied-bot; ce que nul des praticiens qui nous ont précédé n'avait osé faire. Le premier donc, nous avons coupé le tendon du muscle tibial antérieur en même temps que le tendon d'Achille pour guérir le pied-bot varus; celui du long péronnier latéral pour le pied-bot valgus; celui du tibial antérieur, celui de l'extenseur propre du gros orteil, enfin celui de l'extenseur commun, dans les cas de renversement du pied enhaut. Toutes ces sections ont réussi : de sorte qu'aujourd'hui la guérison du pied-bot le plus difforme est aussi facile que celle de la maladie la plus simple. C'est pour établir cette vérité d'une manière incontestable que nous avons entrepris un ouvrage qui n'est, comme nous l'avons dit en

commençant, qu'une série de faits accumulés, formant chacun une preuve et se fortifiant mutuellement par une invincible logique. On verra, en les parcourant, par quel enchaînement d'idées venant toutes de l'observation, nous avons été conduit, sans nul précédent connu, à employer aussi la ténotomie pour la guérison des fausses ankiloses angulaires du genou et du coude, et l'on comprendra que l'extension et la popularité données par nous à cette partie si essentielle de la pratique médico-chirurgicale puissent nous attribuer le droit de nous regarder, sinon comme son inventeur, au moins comme son propagateur le plus utile et le plus heureux.

CHAPITRE II.

—

Le pied-bot en général. — Les pieds equinus, varus, valgus. — La déviation du pied en dessous. — La déviation du pied en haut. — Nouvelles dénominations. — Stréphopodie. — Stréphendopodie. — Stréphexopodie. — Stréphypopodie. — Stréphanopodie. — Stréphocatopodie.

On désigne généralement sous le nom de *pied-bot* certaines difformités, fort distinctes d'ailleurs, de la partie inférieure des membres abdominaux. L'individu atteint de pied-bot ne peut, quand il est debout, appuyer sur le sol que l'extrémité phalangienne, le bord externe, ou le bord interne de son pied. Quelquefois, pour lui, c'est le dos du pied qui fait l'office de la plante, ou bien le talon seul sert de base à la station. Toutefois, ces diverses torsions du pied cessent d'être considérées comme pied-bot, quand elles ne sont que l'appendice d'une autre difformité plus ancienne, telle que la déviation des genoux en dedans, ou la courbure des jambes, soit en dedans, soit en dehors.

Les auteurs ont admis trois variétés de pied-

bot : *equinus*, *varus* et *valgus*. La première, *pes equinus*, pied équin, pied de cheval,

s'entend lorsque le sujet affecté ne marche ou ne se tient debout qu'en se portant sur les orteils ou les articulations métatarsophalangiennes ; la seconde, *varus*, pied en dedans,

quand le malade prend son point d'appui sur le bord externe ou une partie de la face dorsale; la troisième enfin, *valgus*, pied en dehors,

si le pied ne peut être posé que sur tout ou partie de son bord interne.

Ces trois dénominations, *equinus*, *varus*, *valgus*, ont certainement le mérite de la brièveté; mais elles sont loin d'être exactes. Ainsi, par exemple, il faut que le pied-bot dit *pied équin*, soit porté à son plus haut degré de développement pour donner à la chaussure de la personne qui en est affligée la figure d'un pied de cheval; et nous pouvons affirmer que sur trente pieds équins, on en trouverait à peine un qui justifiât son appellation. L'expression de *varus* n'est guère plus satisfaisante; elle n'a rien de positif; les anciens auteurs l'appliquaient non-seulement à la déviation du pied en dedans, mais encore à celle des genoux, et même à la courbure des jambes dans ce sens. Il en faut dire autant du *valgus*, que nous voyons employé par les auteurs pour désigner aussi bien

les courbures générales de la jambe en dehors que les déviations particulières du pied.

Nous pensons conséquemment qu'il vaudrait mieux rejeter ces dénominations obscures, exagérées, propres tout au plus à jeter de l'incertitude et du vague dans l'esprit du lecteur, si l'on pouvait leur en substituer de meilleures. Si la clarté est le premier mérite d'un écrivain, c'est surtout quand il s'agit de science.

Ainsi, pour être bien intelligible, nous confondrons toutes les variétés du pied-bot dans un seul terme, DÉVIATION; et spécialement nous appellerons le pied-bot équin *déviation du pied en bas*, le pied-bot varus *déviation du pied en dedans*, le pied-bot valgus *déviation du pied en dehors*.

A ces trois variétés, reconnues par la plupart des auteurs, nous en ajouterons deux autres, qui nous semblent tout-à-fait distinctes. L'une, que nous nommerons *déviation du pied en dessus*,

s'observe lorsque tout l'avant-pied étant rejeté sous l'axe de la jambe, les orteils et une partie du métatarse tournent sous le talon et le dépassent, de telle façon que la face dorsale du cuboïde et les cunéiformes servent de point d'appui au sujet dans la station ou la progression. La seconde, que nous appellerons *déviation du pied en haut*,

existe si la face dorsale du pied se trouve appliquée contre la partie antérieure, interne ou externe de la jambe, le talon étant dirigé en bas.

Cependant, comme ces diverses désignations, déviation *du pied en dedans, en dehors, en dessus, en haut, en bas,* parfaitement claires et positives du reste, sentent un peu la périphrase, et pourraient d'ailleurs, à certaines personnes, ne point paraître assez savantes, nous avons imaginé de les remplacer au besoin par les dérivés qui suivent :

stréphopodie pour pied-bot ou déviation du pied en général (1) ; *stréphendopodie*, pour déviation du pied en dedans (2); *stréphexopodie*, pour déviation du pied en dehors (3); *stréphypopodie*, pour déviation du pied en dessous (4) ; *stréphanopodie*, pour déviation du pied en haut (5); enfin *stréphocatopodie*, pour déviation du pied en bas (6).

En modifiant légèrement la finale de chacun de ces mots, nous pourrons nommer l'individu atteint de pied-bot, *stréphopode*, et abréger les longues formules, *sujets atteints de pied-bots en dedans, en dehors, en dessous, en haut, en bas*, en disant tout simplement, les *stréphendopodes*, *les stréphexopodes*, *les stréphypopodes*, *les stréphanopodes*, *les stréphocatopodes*, comme les naturalistes disent les myriapodes, les gastéropodes, etc.

Cependant, dans le cours de cet ouvrage, nous emploierons indifféremment les anciennes dénominations et celles que nous proposons, sans toutefois attacher à ces dernières une bien grande importance.

La stréphopodie (pied-bot, déviation, torsion

(1) De στρέφω, tourner, tordre, et de ποῦς, ποδος, pied.
(2) Des mots précédents et de ἔνδον, en dedans.
(3) *Idem*, et de ἔξω, en dehors.
(4) *Idem*, et de ὑπὸ, en dessous.
(5) *Idem*, et de ἄνω, en haut.
(6) *Idem*, et de κάτω, en bas.

du pied), est native ou consécutive; elle peut exister au moment de la naissance du sujet, ou n'apparaître chez lui que pendant l'enfance, l'adolescence et même plus tard. Dans le premier cas on la nomme congénitale ou native, dans le second accidentelle ou consécutive; à cet égard, s'il nous était permis de prendre notre expérience personnelle pour base, et de généraliser, d'ériger en principes, pour ainsi dire, les nombreuses observations que quinze années de pratique publique et privée nous ont mis à même de recueillir, nous ne balancerions pas à affirmer que les cas de stréphopodie les plus fréquens sont les déviations natives et même consécutives en bas et en dedans, affectant simultanément le même pied, composant un pied demi-équin et demi-varus, qu'on pourrait appeler équin-varus. Les déviations du pied en dehors, *stréphexopodies*, sont très rares, et celles en dessous et en haut, *stréphypopodies*, *stréphanopodies*, encore plus rares.

Nous ajouterons, sans prétendre le moins du monde imposer ceci comme une règle, la remarque importante qui suit : dans les cas de stréphopodie congénitale, l'observation générale nous a toujours montré un tiers seulement des déviations du pied en dedans, *stréphendopodie*, très développé déjà au moment de la naissance de l'enfant, tandis que les deux autres tiers s'offraient d'abord sous la forme d'une déviation en bas et en dedans, forme qui n'est, comme nous le dirons au chapitre des

causes, que l'exagération de la position naturelle des pieds des enfants nouveau-nés; ce qui fait que les parents des jeunes infirmes s'inquiètent peu d'une difformité à peine apparente. Mais lorsque l'enfant commence à se tenir debout et à vouloir marcher, la torsion de son pied devient plus manifeste, le poids de son corps en précipite le développement et bientôt on la voit se transformer en une véritable déviation en dedans. Si l'enfant a le bonheur alors de ne point appartenir à une famille trop malaisée, si ses parens, et c'est le petit nombre, hélas! peuvent pour lui plus que sa nourriture, s'il est soumis promptement enfin à un traitement bien conçu, bien dirigé, son pied ne vint-il pas à être complétement redressé, au moins la difformité change une seconde fois de nature, le pied est ramené sous l'axe de la jambe, sauf à rester dévié en bas, dans le cas où la brièveté des muscles du mollet ne permettrait pas son rétablissement normal.

On observe rarement, au moment de la naissance, des cas simples de déviation du pied en bas, *stréphocatopodie*. Nous en avons trouvé neuf. Chez deux de ces enfants, la difformité occupait les deux pieds à la fois; leurs quatre membres présentaient une raideur insolite. La même contraction musculaire affligeait les sept autres, mais seulement du côté du corps que terminait le pied malade.

Quant aux déviations accidentelles ou consécu-

tives du pied, la plus commune, au contraire, est celle dont nous venons de parler. Nous affirmerions volontiers qu'elle embrasse les neuf dixièmes des pieds-bots consécutifs. Nous serions même autorisé à la considérer comme la racine de presque toutes les déviations du pied, puisqu'il est de fait, et nous venons de le dire, que les deux tiers des stréphopodes de naissance présentent leur difformité à l'état de déviation mixte en bas et en dedans. Quoique, tout récemment encore, des praticiens très éclairés et très recommandables aient prétendu que la statistique ne prouve rien en médecine, notre logique ne peut consentir à traiter autrement que comme une preuve la répétition infinie du même fait. C'est donc en toute sûreté de conscience et parce que nous regardons réellement la *stréphocatopodie* (pied équin), comme primitive dans l'immense majorité des cas, que nous commencerons par elle la description des pieds-bots.

CHAPITRE III.

—

De la stréphocatopodie.

La stréphocatopodie (pied équin, déviation du pied en bas) existe à différents degrés, depuis la simple élévation du talon jusqu'à l'extension absolue du pied, jusqu'au cas, par exemple, où le métatarse et les orteils se trouvent sur une ligne plutôt parallèle au talon que parallèle à la jambe.

Entre ces deux points extrêmes, la difformité dont nous nous occupons peut donc passer par une foule de points intermédiaires qu'il était très nécessaire d'étudier autrefois, quand la pratique, réduite à la triste insuffisance des machines, cher-

chait en vain, le plus souvent, à reculer cran par cran la limite où elle devait s'arrêter vaincue. Aujourd'hui, grâce à la section des tendons, cette connaissance minutieuse du pied équin est beaucoup moins indispensable. Nous pouvons, sans dommage aucun pour la science, restreindre à très peu de mots la description de certaines nuances de la stréphocatopodie.

Le stréphopode, atteint d'une déviation du pied en bas, prend ordinairement son point d'appui de station et de progression sur la face inférieure des articulations métatarso-phalangiennes et des orteils; cependant il est rare qu'il leur transmette toujours le poids du corps d'une façon uniforme. Le plus souvent, la déviation du pied en bas se complique d'un peu de déviation en dedans ou en dehors. Si la déviation supplémentaire est en dedans,

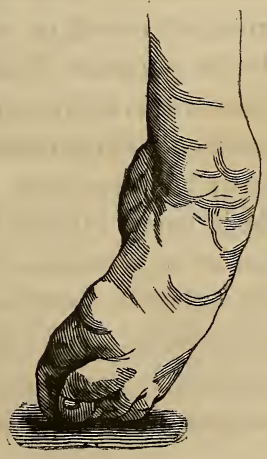

le point d'appui se trouve principalement être fourni par les trois dernières articulations métatarso-phalangiennes et les orteils correspondants; si, au contraire, elle est en dehors,

les deux premiers orteils et leurs articulations avec le métatarse porteront tout le poids du corps pendant la station et la marche. Ces déviations secondaires du pied équin, soit en dedans, soit en dehors, peuvent dépendre de plusieurs causes; ainsi, de la laxité des ligamens internes ou externes de l'articulation tibio-tarsienne, ou bien encore du défaut d'antagonisme entre les muscles de la partie interne et ceux de la partie externe de la jambe, entre les jambiers et les péroniers.

On comprendra facilement qu'alors, surtout si le membre déformé est frappé d'une grande faiblesse ou d'une paralysie partielle, l'articulation tibio-tarsienne n'étant plus suffisamment affermie

par les muscles ni par les ligaments, la poulie articulaire de l'astragale doit éprouver une impulsion qui la fait tourner sous les os de la jambe, tantôt en dehors, tantôt en dedans, mais plutôt en dehors, à cause de la prépondérance d'action et de force des muscles de la partie postérieure et interne de la jambe sur ceux de la partie externe, leurs antagonistes.

Quoique la puissance de ces muscles postérieurs et internes de la jambe soit plus grande que celle des muscles de la partie externe, on rencontre cependant encore assez fréquemment, dans la pratique, des déviations du pied en bas avec déjettement en dehors. Cela nous paraît tenir à l'une des trois causes suivantes ou à toutes trois ensemble : 1° à la déviation du genou en dedans, circonstance qui pousse le pied en dehors et ne lui permet de toucher le sol qu'avec la partie antérieure de son bord interne; 2° à l'état de faiblesse relatif des malades qui les oblige d'écarter les jambes en marchant, afin de rendre plus large la base de sustentation, et qui réduit le pied à se placer absolument dans les mêmes conditions (1); enfin à la prédo-

(1) Quinze jours de marche en ce genre suffisent pour changer un pied équin ordinaire en équin-valgus. C'est si vrai, que certaines attitudes conservées plus ou moins long-temps peuvent amener, chez les enfants surtout, la métamorphose complète d'une difformité. Un jour on m'amena un sujet de douze ans atteint d'une déviation du pied en bas et en dedans (équin-varus) pour lequel je fis faire une machine de redressement. L'année suivante, cet enfant revint me voir, et je ne fus pas

minance des muscles péroniers sur les tibiaux, ce qui peut avoir lieu à la suite de quelques contusions, ou convulsions, etc.

L'élévation du talon chez les stréphocatopodes est toujours en rapport direct avec le raccourcissement des muscles de leur mollet. Quand il ne s'en faut que d'un pouce ou deux pour que le talon touche le sol, le pied est à peine déformé (voy. planche 1re, figure 1re et figure 3e); et, si le malade ne presse point sa marche, si en même temps il a su se munir d'une chaussure adroitement faite, il pourrait, à la rigueur, nier son pied-bot. Mais qu'une circonstance l'oblige de se hâter ou de courir, alors la difformité se révèle, le sujet boite, et boite beaucoup, à cause du détour circulaire qu'il est contraint de faire décrire à son membre inférieur devenu trop long d'autant de pouces que le talon est remonté; à cause surtout de l'impossibilité où il se voit de fléchir son pied sur sa jambe, etc. (1).

Lorsque, au contraire, les muscles du mollet étant fortement raccourcis, le talon se trouve assez

peu surpris de le trouver équin-valgus au lieu d'équin-varus qu'il était l'année précédente. Voici la cause de ce changement : l'enfant avait été mis en apprentissage chez un menuisier ébéniste qui l'employait souvent à refendre des bois, au moyen de la scie à deux mains, genre de travail qui oblige les ouvriers à tenir continuellement les jambes écartées.

(1) Souvent quand le pied équin est très développé, quand tout le membre est atteint d'une grande maigreur, le malade ne marche qu'en sautant le pas, c'est-à-dire, en portant le pied difforme devant le droit.

relevé pour que l'avant-pied ou son extrémité digitée occupe un plan postérieur à l'axe de la jambe, la difformité ne peut être dissimulée ; les orteils et les articulations métatarso-phalangiennes sont écartés les uns des autres, de façon à élargir d'un quart ou d'un tiers la base du soutien ; la plante du pied devient démesurément concave. Cette concavité de la plante est d'autant plus anormale que le raccourcissement des muscles propres à la plante est plus grand. Du reste on ne l'observe pas toujours, quoi qu'en aient dit certains auteurs. Nous avons vu des cas de déviation du pied en bas, très développés d'ailleurs, où la face plantaire ne présentait point une grande concavité, tandis que nous l'avons rencontrée poussée à des proportions extrêmes sous des pieds fort peu déviés. Ce qui nous permet d'établir que le pied dit équin peut exister sans raccourcissement des muscles de la face inférieure du pied et de l'aponévrose plantaire. Nous ajouterons même un fait assez curieux, c'est que nous avons guéri une jeune fille doublement atteinte de stréphocatopodie, et chez laquelle la plante des pieds, au lieu d'être concave, était convexe.

Quand la déviation est ancienne, il arrive assez souvent d'observer une flexion plus ou moins prononcée de la jambe sur la cuisse. Cette flexion tient au raccourcissement des muscles biceps-crural, demi-tendineux et demi-membraneux, suite toute naturelle du supplément de longueur que l'extension très exagérée du pied a fait subir au membre abdominal : le sujet, pour pouvoir marcher, porte forcément le genou en avant et semble dérober sa jambe sous lui. On comprend bien qu'une telle nécessité dans la progression doit peu à peu devenir une véritable difformité. Un malade atteint depuis un an seulement d'une déviation du pied en bas, à la suite d'une fracture de la partie inférieure des os de la jambe, se trouvait, lorsqu'il nous fut amené, avoir une fausse ankylose angulaire du genou presque de la même date que son pied-bot. Trois autres, également stréphocatopodes, présentaient un raccourcissement des muscles psoas et iliaques, lequel provenait, selon toute évidence, de l'allongement du membre inférieur et de la flexion obligée de la cuisse sur le bassin. Ces difformités consécutives au pied-bot sont, du reste, assez rares : il faut, pour les produire, un très grand développement de la déviation ; il faut surtout que la déviation soit ancienne : le cas que nous citions tout-à-l'heure est purement exceptionnel. Ainsi, nous avons été consulté plusieurs fois pour des enfans et même pour des adolescens atteints de pieds équins très prononcés, avec flexion

des jambes sur les cuisses, et des cuisses sur le bassin, sans que pour cela les muscles fussent positivement raccourcis, puisqu'on pouvait avec les mains ramener le pied à sa position normale, le fléchir sur la jambe, étendre la jambe sur la cuisse, et celle-ci sur le bassin, en employant toutefois un peu de force. On conçoit que les choses étant ainsi, c'est le traitement médical qu'il faut invoquer, plutôt que le traitement chirurgical ou orthopédique; il s'agit là, non d'une difformité, mais d'une maladie de l'appareil cérébro-spinal. Nous dirons encore comme exception dans l'espèce, qu'il nous est tombé un cas de contraction musculaire sans raccourcissement permanent, lequel remontait à plus de quinze ans. Mais nous traiterons cette matière plus au long dans notre Mémoire sur les fausses ankyloses angulaires.

La stréphocatopodie native, comme en général toutes les stréphopodies natives, n'est point ordinairement portée à l'extrême. Le haut développement de cette nature de pied-bot est plutôt observé dans les cas de difformité accidentelle, surtout après une paralysie. Alors, en effet, la faiblesse générale du membre permet aux muscles les plus forts, qui sont aussi le plus exposés à la contraction, d'attirer le pied vers eux. Or, ces muscles étant toujours ceux de la partie postérieure de la jambe, il en résulte que le talon se trouve plus ou moins relevé en haut. Puis, dans la suite, le poids du corps aidant à l'action prédominante des mus-

cles de la partie interne, il se fait une complication de la difformité, et le pied devient équin-varus, quelquefois très développé.

C'est encore, comme nous l'avons fait observer déjà, l'état le plus commun.

Chez les enfans en bas âge, la stréphocatopodie consécutive à la paralysie commence par la contracture des muscles fléchisseurs des orteils. Cette contracture oblige d'abord les orteils à s'enrouler vers la plante du pied; ensuite, à force de tenir le membre en extension, elle finit par entraîner la contracture et le raccourcissement des muscles du mollet et des tibiaux : alors le talon remonte et l'on a un pied équin avec enroulement du pied

sur sa face plantaire et son bord interne.

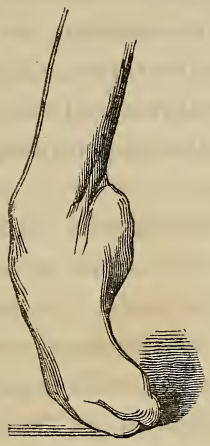

Si, au lieu de s'en prendre aux tibiaux, la contracture saisissait les péroniers, il est clair que l'enroulement se ferait sur le bord externe, alors on aurait un pied équin-valgus, et non un équin-varus. Toutefois l'enroulement en dedans est de beaucoup le plus fréquent, à cause de la raison déjà indiquée, la prédominance des tibiaux sur les péroniers; nous avons à peine rencontré, dans l'espèce, douze cas d'enroulement en dehors. Ainsi affectés, les enfants sont fort long-temps sans pouvoir marcher ni se tenir debout, et quand ils y parviennent c'est en présentant au sol la face dorsale des orteils et des articulations métatarso-phalangiennes. Si un prompt remède n'était point apporté à cette direction extra-vicieuse, la difformité se changerait bientôt

en celle que nous appelons déviation du pied en dessous, *stréphypopodie;* mais de simples brodequins très solides suffisent pour la maintenir à l'état de pied équin-varus ou équin-valgus.

Nous allons maintenant parler des changements qui ont lieu dans les rapports des parties composant le pied difforme.

Dans la stréphocatopodie, la cavité tibio-péronienne cesse de recouvrir entièrement la poulie articulaire de l'astragale. Si le cas est léger, cette dernière partie de l'astragale est recouverte par la moitié ou les deux tiers de la mortaise tibio-péronienne; si la difformité est très-forte, la cavité ne pose plus que sur la partie postérieure de la poulie, elle applique le reste de sa surface à la partie supérieure et postérieure du calcanéum. Selon le degré de la difformité, les sept os du tarse sont plus ou moins écartés les uns des autres à leur face supérieure, et cet écartement détermine la convexité faible ou forte du coude-pied, la concavité faible ou forte de la plante. Les articulations tarso-métatarsiennes, présentent un écartement analogue. La difformité dans ce genre de déviation, semble déterminée par la pression de la cavité tibio-péronienne sur la partie postérieure de l'astragale qu'elle oblige de saillir en avant, et la jambe subit presque toujours un mouvement de torsion en dedans ou en dehors, selon que le pied est dirigé dans l'un ou dans l'autre sens. La tête articulaire de l'astragale fait souvent une saillie

au-dessus de la face supérieure du scaphoïde. Les os de la deuxième rangée du tarse éprouvent aussi des changements dans leurs rapports : leur face postérieure devient supérieure, et la supérieure antérieure. Au développement plus grand de la face dorsale des os du tarse se joint presque toujours une torsion de ces os sur leur petit axe, soit en dedans, soit en dehors. Les os du tarse éprouvant des changements de rapports et de direction, il est tout simple que ceux du métatarse en éprouvent aussi. En effet, les deux derniers métatarsiens et les orteils avec lesquels ils s'articulent se trouvent souvent sur la même ligne et paraissent aussi longs que les trois premiers, à cause du prolongement du cuboïde en avant. Ainsi que nous l'avons fait remarquer, le sujet atteint de stréphocatopodie prend son point d'appui sur la face inférieure des articulations métatarso-phalangiennes et sur les orteils. Ces articulations chargées d'un poids énorme, s'écartent entr'elles et augmentent de volume, conséquences naturelles de l'irritation répétée à laquelle elles sont soumises pendant la station et surtout pendant la marche. Lorsque la difformité est très développée, les premières phalanges des orteils semblent s'articuler avec la partie supérieure des extrémités antérieures des os du métatarse, et il résulte de cette disposition, quand le malade appuie le pied sur le sol, que le métatarse et les orteils décrivent un angle plus ou moins droit. Nous croyons en avoir assez dit pour faire

comprendre que dans la stréphocatopodie les ligamens de la face supérieure du pied sont allongés et relâchés, tandis que ceux de la face inférieure ou plantaire sont raccourcis et tendus : si concurremment avec sa déviation en bas, le pied se trouve enroulé en dedans, les ligamens sont contractés vers ce côté et relâchés vers l'autre, *et vice versâ*. Les muscles de tout le membre difforme, et particulièrement ceux de la jambe sont amaigris; cette diminution de volume des muscles est partagée par les os, par les vaisseaux, par les nerfs (1) et est toujours en raison de l'ancienneté de la déviation, de son degré, enfin de l'engourdissement plus ou moins prononcé du membre : voilà du moins ce que l'on observe dans la très grande majorité des cas de cette espèce. La partie charnue des muscles du mollet, très chétive alors, semble déplacée et située en haut de la jambe, près du jarret. Les muscles de la partie antérieure de la jambe et ceux de la partie supérieure du pied sont allongés, relâchés; à la partie postérieure, au contraire, on remarque le même raccourcissement, la même contracture que dans la face plantaire. Le centre de gravité, quand le malade est debout et se porte sur son pied difforme, répond le plus ordinairement au tiers an-

(1) Nous avons cependant vu quelquefois en disséquant de pieds-bots équins, provenant d'adultes, que les nerfs n'avaient pas perdu leur volume en proportion des autres parties, des muscles, des vaisseaux, etc.

térieur de l'organe dévié, vers les articulations métatarso-phalangiennes, tandis que dans l'état sain il répond au tiers postérieur. La progression est excessivement gênée, le malade marche comme s'il avait le pied ankylosé avec la jambe; il pose presque toujours le pied difforme devant le pied sain, etc.

CHAPITRE IV.

De la stréphendopodie.

La stréphendopodie, déviation du pied en dedans, *varus* des anciens, est le genre de pied-bot que l'on rencontre le plus souvent chez les enfants nouveau-nés. Toutefois, ils la possèdent rarement à l'état simple; presque toujours c'est avec complication plus ou moins forte de la déviation du pied en bas, à l'état, comme nous l'avons déjà dit, d'équin-varus ou de varus-équin (1). De même que la stréphocatopodie, cette seconde variété des pieds-bots apparaît sous un nombre infini de nuances, depuis la disposition très légère du pied à se porter en dedans, jusqu'à sa complète torsion sur lui-même. Nous avons trouvé, au premier âge de la vie,

(1) Lorsque dans un pied-bot mixte, la déviation en dedans est plus saillante que celle en bas, je l'appelle *varus-équin*;

des pieds-bots dont la face dorsale était en partie dirigée en bas, tandis que la plante l'était en haut et en arrière.

Si insignifiante, au reste, que puisse paraître la difformité dont nous parlons sur le pied d'un enfant qui ne marche pas encore, les premières tentatives de la progression la font bientôt se développer dans des proportions effrayantes. Alors,

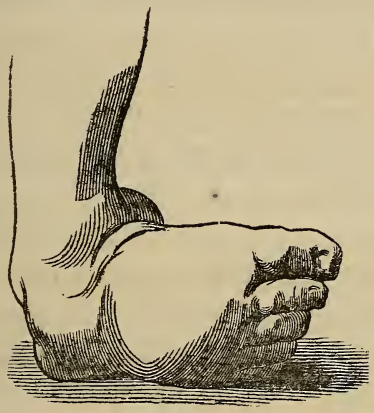

la pointe du pied dérive en bas et en dedans, tandis que la torsion du calcanéum porte le talon en haut et aussi en dedans. Les muscles jumeaux, soléaire, plantaire grêle, les jambiers, le long fléchisseur des orteils, le fléchisseur du gros orteil deviennent durs, résistans à la main, et se raccourcissent de plus en plus; ils finissent même par paraître contractés. Les muscles péroniers, au contraire, se relâchent et s'affaiblissent en raison

et *équin-valgus*, lorsque c'est la déviation en bas qui est la plus apparente.

de la tension anormale éprouvée par ceux que nous venons de nommer; ils deviennent promptement incapables d'opposer la moindre résistance à l'énergique usurpation de leurs antagonistes. Conséquemment à ce défaut d'antagonisme, les points d'insertion des muscles se déplacent : ceux des antérieurs et des externes s'éloignent, ceux des postérieurs et des internes se rapprochent. Le muscle jambier antérieur, et les muscles qui forment le tendon d'Achille sont, de toutes les parties de l'appareil soumises à la tension et au raccourcissement, celles qui paraissent le plus modifiées et dont la modification est en rapport le plus direct avec les progrès généraux de la difformité. L'extenseur propre du gros orteil est à peu près toujours dans des conditions semblables, souvent même au point de renverser à demi le gros orteil sur le premier os du métatarse. Les ligamens sont comme les muscles, raides et contractés dans la plante du pied et son bord interne, lâches et mous dans la face dorsale et le bord externe.

Ce défaut général d'équilibre tend continuellement à augmenter la difformité, surtout si les malades n'ont pas cessé de marcher en avançant en âge. A mesure que l'affection s'aggrave, les ligamens qui unissent la jambe avec le pied et les os du tarse entre eux, entrent dans des conditions d'action de plus en plus inégales. Ceux qui vont de la malléole externe au pied s'allongent et tombent dans une quasi-atrophie; le contraire arrive pour

ceux qui s'insèrent à la malléole interne. Nous avons suffisamment indiqué l'état respectif des ligamens plantaires et dorsaux. Tous les os du pied subissent un déplacement bien marqué, une sorte de torsion sur leur petit axe. Cette torsion commence par les os calcanéum, cuboïde et scaphoïde; puis elle entraîne les cunéiformes, les os du métatarse et les phalanges. Le calcanéum incliné en dehors, présente sa tubérosité postérieure en dedans et en haut, et sa tubérosité antérieure en dehors et en bas : cette dernière est abandonnée en partie par le cuboïde, à cause de la torsion de celui-ci sur son petit axe, etc. Entre ces deux os existe un enfoncement contre nature, que recouvrent à moitié les ligamens allongés, et c'est l'écartement mutuel du cuboïde et de la tubérosité antérieure du calcanéum qui produit la convexité du bord externe du pied. Le scaphoïde n'embrasse que la partie inférieure et interne de la tête articulaire de l'astragale; il est contourné de dehors en dedans, de telle façon que sa protubérance interne paraît située immédiatement au-dessous de la malléole interne, quand sa protubérance externe se montre dirigée en bas et fait saillie vers la plante du pied. C'est à ce déplacement du scaphoïde et à sa torsion que sont dus l'angle rentrant que l'on observe au bord interne du pied, près de la malléole interne, ainsi que la saillie de la tête articulaire de l'astragale vers la face dorsale du pied.

Il va sans dire que ces grands changements de

rapport entre les os que nous venons d'indiquer entraînent nécessairement le bouleversement analogue des os cunéiformes, du métatarse, des phalanges, et rendent leur direction, par rapport au sol, plus ou moins verticale. En général, comme l'a remarqué Scarpa, c'est l'astragale qui subit le moins de déplacement dans les cas de stréphendopodie des enfans, surtout si les petits malades n'ont pas encore beaucoup marché, ou n'ont marché que le pied contenu par une machine convenable. Mais, chez les adultes, ou chez les sujets plus jeunes à qui on a laissé le pied libre, on voit quelquefois l'astragale chassé en avant de la cavité tibio-péronienne et un peu en dehors du calcanéum, sa poulie articulaire pouvant facilement être sentie sous la peau en avant de la malléole externe, comme dans les deux figures que nous montrons ici :

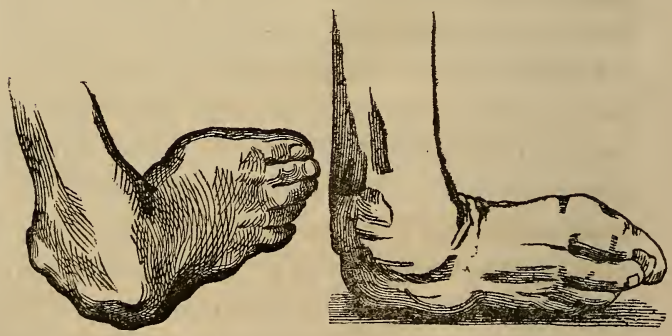

Les choses étant ainsi, c'est la partie du calcanéum située entre le tendon d'Achille et l'astragale qui se trouve reçue, elle et plus ou moins de la face interne du même os, dans la mortaise tibio-péronienne;

disposition bizarre de laquelle résultent l'aplatissement et le raccourcissement du talon.

Nous avons observé d'autres cas de stréphendopodie où les muscles du mollet n'étaient point raccourcis, où, quoique le pied fût fortement dévié en dedans, le malade se tenait debout et marchait sur le talon, très élargi du reste. Dans les cas de ce genre, le calcanéum éprouve peu de torsion ; la cause principale de la difformité est dans l'affaissement du bord interne de la poulie articulaire de l'astragale, dans le raccourcissement des jambiers, du court fléchisseur des orteils, de l'adducteur du gros orteil, etc. Le scaphoïde et le cuboïde sont déviés en dedans, sans être fort contournés sur leur petit axe. Les trois cunéiformes suivent le mouvement du scaphoïde et du cuboïde, et on les voit, comme eux, dirigés en dedans. Les métatarsiens et les phalanges ont aussi leurs rapports changés, conséquemment au déplacement de la seconde rangée des os du tarse. En résumé, le pied est plus dévié en dedans que tordu sur lui-même. Toutefois, la face plantaire est très concave, ainsi qu'il doit arriver de la tension et du raccourcissement des muscles de cette partie et de l'aponévrose plantaire.

Dans la stréphendopodie consécutive, surtout quand elle a eu pour précédens des convulsions et de la paralysie, le pied, après avoir presque toujours commencé par être équin (stréphocatopode), se montre à la fois dévié en dedans et enroulé sur

lui-même. Sans la ténotomie, une pareille difformité serait tout-à-fait incurable, le tendon d'Achille étant beaucoup plus court dans la stréphendopodie consécutive que dans la stréphendopodie native. Les pieds ainsi affectés offrent un aspect tout particulier, dont nous nous occuperons au chapitre du *diagnostic*.

Malgré les dérangemens de toute sorte qu'éprouvent les os du pied chez les stréphendopodes, il ne faut pas croire pour cela que la contexture et la configuration en soient toujours sensiblement altérées, surtout chez les jeunes sujets. Les malades ayant en général une grande répugnance pour la marche, à cause de l'extrême fatigue qu'elle leur occasionne, il résulte de ce repos volontaire ou forcé des intermittences longues et fréquentes dans la pression réciproque des os, lesquelles intermittences rendent la luxation et la déformation des os moins imminentes et plus difficiles.

Les stréphendopodes, lorsque leur difformité n'est pas encore très prononcée, opèrent assez souvent la station sur une partie du bord externe et de la face plantaire de leur pied; mais quand la déviation, et la torsion qui en est la conséquence sont devenues extrêmes, le malade ne trouve plus de point d'appui dans la face plantaire, il faut qu'il le demande au milieu du bord externe ou au tiers ou à la moitié externe de la face dorsale, tout l'avant-pied étant complétement renversé en dedans. Chez d'autres, le point d'appui n'est qu'un

gros durillon qui recouvre la tubérosité antérieure du calcanéum, la face dorsale du cuboïde et l'intervalle marqué entre le cuboïde et le calcanéum. Ce durillon a toutes les apparences de texture d'un véritable talon. Chez d'autres enfin, la station et la progression prennent pour base la tubérosité postérieure du cinquième os du métatarse. La tête articulaire de l'astragale, abandonnée par le scaphoïde, la tubérosité antérieure du calcanéum et le cuboïde qui s'est éloigné d'elle, fournissent à quelques-uns une espèce de trépied suffisamment large et solide.

Dans tous les cas de stréphendopodie, la malléole externe est placée plus bas et plus en arrière qu'à l'état normal(1); elle touche presque le sol, tandis que la malléole interne poussée plus en avant cesse d'être visible, quand même une dépression n'existe pas à l'endroit où on devrait l'apercevoir. La pointe du pied est presque toujours portée en haut et très en dedans; quelquefois le gros orteil semble prêt à toucher la jambe (2). La face dorsale est d'une convexité hideusement exagérée, la plante est concave en proportion et profondément sillonnée. Le talon est tellement remonté et dirigé en dedans, que chez beaucoup de sujets il paraît ne plus exister du tout. La peau qui recouvre la face dorsale du pied et son bord externe est remplie de callosités, de durillons, d'oignons, qui lui donnent

(1) Voyez les planches VI, fig. 3 et VIII, fig. 1 et 2.
(2) Voyez planche IX, fig. 3.

une très fâcheuse figure, principalement sur les saillies élevées par les os. Le membre abdominal en général est moins développé que dans l'état sain, surtout à partir du genou; les muscles sont amaigris, jaunâtres; les tendons sont plus longs, plus grêles, et environnés d'un tissu cellulaire graisseux. Le tendon d'Achille tient, dans quelques cas, la moitié de la longueur des muscles dont il est la terminaison : son volume diminue en raison de l'accroissement de la difformité, sans doute à cause de l'inertie qui frappe la totalité de l'appareil musculaire qu'on dirait vraiment atrophié. Il faut quelquefois pourtant excepter de cette fonte générale, le muscle jambier antérieur qui serait le dernier sans doute à perdre son volume naturel et la rougeur normale de ses fibres. Sauf une telle exception et quelques rencontres de nerfs qui s'étaient maintenus convenablement au milieu du dépérissement universel, toutes les parties constitutives du membre déformé, muscles, tendons, ligamens, vaisseaux, nerfs, jusqu'aux os eux-mêmes, tombent tôt ou tard, nous l'avons toujours vu, dans une condition chétive et misérable que nous attribuerons en grande partie aux tristes moyens d'ambulation que la difformité laisse à ceux qui en sont atteints. En effet, surtout dans les cas de stréphendopodie double, la marche devient excessivement pénible : le sujet est obligé de soulever chacun de ses pieds tout d'une pièce, comme s'ils étaient ankilosés, et les faisant passer

l'un par dessus l'autre, il arrive enfin à placer celui-ci devant celui-là. Le centre de gravité varie selon le degré de la difformité; au reste, il se trouve toujours en dehors de la malléole externe; ce qui fait vaciller le malade à chaque pas et l'expose continuellement à tomber.

CHAPITRE V.

—

De la Stréphexopodie.

Le pied-bot de la troisième espèce, déviation du pied en dehors, que les anciens appelaient *valgus*, et que nous nommons *stréphexopodie*, est beaucoup moins commun que les précédents, surtout à l'état natif.

Nous n'avons eu occasion de l'observer dans ces conditions natives, que trois fois sur les deux pieds ensemble, six ou sept fois sur un pied, tandis que l'autre était atteint de stréphendopodie, et huit fois enfin sans que l'autre pied fût déformé. Voici sous quelles formes il se présente le plus ordinairement, quand il est congénital ou natif.

Le pied est fortement dévié en dehors, il ne peut toucher la terre que par la moitié antérieure de son bord interne, en appuyant principalement sur le premier métatarsien et le gros orteil. Il existe toujours un écartement entre les surfaces du premier métatarsien et du premier cunéiforme. Quelquefois le scaphoïde et le premier cunéiforme, le scaphoïde et la tête articulaire de l'astragale subissent dans leurs rapports un semblable dérangement. Il n'est pas impossible de rencontrer ces trois écartements divers sur le même pied. Le bord

externe de la poulie articulaire de l'astragale et le côté correspondant de cet os sont seuls reçus dans la cavité tibio-péronienne. La tubérosité postérieure du calcanéum est déviée en dehors, et sa tubérosité antérieure l'est en dedans, vers la plante du pied. Le tendon d'Achille est souvent raccourci, les muscles péroniens le sont toujours. Le bord interne du pied est convexe et semble partir de la malléole interne devenue saillante et portée beaucoup plus en avant que dans l'état normal; le bord externe du pied, au contraire, est concave, et le centre de

sa concavité répond à l'articulation calcanéo-cuboïdienne. La dépression ou gouttière qui sépare le tendon d'Achille du tibia a l'air de se prolonger jusqu'au-dessous du scaphoïde. La plante du pied est souvent comme creusée, et des plis nombreux, profonds, la couvrent en tous sens.

Chez deux stréphexopodes natifs soumis à notre observation, le pied n'était point déformé, mais seulement dévié en dehors, sans raccourcissement notable des muscles du mollet. Les péroniers seuls n'avaient point la longueur nécessaire, et c'est à leur défaut de dimension qu'étaient dus les mouvemens de rotation et de torsion subis par la poulie articulaire de l'astragale dans la cavité tibio-péronienne.

Deux autres cas présentaient les particularités suivantes. Dans le premier, l'avant-pied, fortement incliné en dehors, devait cette direction forcée au raccourcissement des péroniers, à celui des muscles du bord externe du pied, enfin à celui des deux tendons de l'extenseur commun des orteils qui se terminent aux quatrième et cinquième. Le coude-pied était affaissé, parce que la face inférieure du calcanéum touchait le sol, en obligeant à la suivre la tête articulaire de l'astragale, ainsi que le scaphoïde, dérangé dans ses rapports avec celui-ci. Le premier cunéiforme était éloigné de plus de six lignes de la partie interne de son articulation avec le scaphoïde. Ainsi, la face inférieure du calcanéum, la tête articulaire de l'astragale, le sca-

phoïde, le premier cunéiforme, le premier métatarsien et le gros orteil formaient, par un bizarre assemblage, la base de sustentation.

Dans ce second cas, analogue à l'un de ceux que nous avons d'abord rappelés, le pied, quoique très dévié en dehors, était cependant peu déformé.

La principale cause de la déviation consistait dans l'affaissement du bord externe de la poulie articulaire de l'astragale et l'augmentation de volume de son bord interne. Quand on voulait ramener le pied sous l'axe de la jambe, les seuls muscles tendus étaient les péroniers.

Ces détails descriptifs feront sans doute facilement comprendre que dans l'espèce de pied-bot qui nous occupe, les ligamens correspondans au bord interne du pied, doivent être relâchés et leurs antagonistes tendus. C'est, au reste, une loi géné-

rale des déviations sur laquelle nous ne reviendrons pas.

La stréphexopodie consécutive est beaucoup plus commune que la stréphexopodie native. Nous l'avons observée plus de quarante fois. Trois malades étaient stréphendopodes de l'autre pied: deux étaient stréphocatopodes à gauche et stréphexopodes à droite. Presque toujours la déviation consécutive en dehors avait commencé par être une déviation en bas (pied équin) assez légère. Les malades avaient, en marchant, appuyé sur le bord interne plutôt que sur le bord externe de leur pied, traînant le membre difforme au lieu de le soulever, à cause de la faiblesse qui leur était venue à la suite de quelque paralysie partielle, etc. Cette mauvaise condition du pied avait dû mettre les muscles tibiaux en état forcé d'extension, et raccourcir les péroniers, double action dont la permanence ne pouvait point tarder à produire la stréphexopodie.

Quelques stréphexopodes, devenus difformes après une paralysie, peuvent dans la progression se servir du talon en même temps que du bord interne de leur pied. En les voyant marcher, on dirait qu'il n'existe pas chez eux un raccourcissement des muscles du mollet; cependant ils boitent, et cette circonstance suffirait pour démontrer l'inégalité de longueur de leurs membres abdominaux. En outre, si, saisissant le membre difforme, vous essayez de ramener le pied sous l'axe de la

jambe, il vous est impossible de mettre les deux pieds à angle droit; dès qu'ensuite vous abandonnez le pied à lui-même, vous voyez la poulie articulaire de l'astragale s'incliner en dedans et ne permettre qu'à son bord externe de correspondre avec la mortaise tibio-péronienne. C'est à l'action simultanée des muscles du mollet et des péroniers qu'est due cette sorte de glissement, cette nuance de difformité que nous n'avons vu décrite par aucun auteur, et sur laquelle, malgré son apparente simplicité, l'action des machines les mieux conçues est sans action appréciable. La plupart des sujets qui nous ont servi à la constater, avaient été soumis à un traitement mécanique de plusieurs années, sous la direction de praticiens très habiles, sans que l'état de leurs pieds fût aucunement modifié. C'est en pareil cas surtout que la section du tendon d'Achille est triomphante; quinze jours suffisent, après cette petite opération, pour la restitution normale de la forme et des fonctions du pied.

CHAPITRE VI.

—

De la Stréphypopodie.

La stréphypopodie, déviation du pied en dessous, est une difformité des plus rares. Nous n'avons pu l'observer que huit fois, dont moitié à l'état natif. M. le professeur Stolz, de Strasbourg, est le seul auteur qui rapporte et décrive un exemple de cette singulière difformité. Le cas qu'il a rencontré affectait les deux pieds simultanément; la face dorsale de chaque pied était devenue plantaire, si l'on peut s'exprimer ainsi, et la face plantaire, dorsale. Étant debout, le sujet se portait sur le tarse, un peu plus en dehors qu'en dedans, sans que les métatarsiens ni les orteils touchassent aucunement la terre. Il était chaussé de brodequins ordinaires, mais qui avaient le quartier en avant et la pointe en arrière.

Nos observations personnelles nous ont montré la stréphypopodie à trois degrés bien tranchés,

dont nous allons essayer de faire comprendre la différence.

Dans le premier degré, le pied est plutôt en-

roulé sur la plante que brisé en deux. Le point d'appui a lieu sur la face dorsale des orteils et les articulations métatarso-phalangiennes; le métatarse est dirigé obliquement de haut en bas et d'avant en arrière; le talon est situé très haut, et des plis transversaux d'une grande profondeur raient partout sur la face plantaire. Les stréphypopodes au premier degré sont toujours des enfans qui ont peu marché; à mesure que le sujet grandit, son corps devenant plus lourd, la déviation et la flexion de l'avant-pied en arrière augmentent de manière à produire le second, puis le troisième degré.

Au second degré, la déviation du pied com-

mence entre le métatarse et la seconde rangée des os du tarse; le métatarse plié à angle droit sous le tarse sert de point d'appui; les orteils sont quelquefois relevés sous le talon. Cette quasi-luxation du métatarse au-dessous et en arrière de la seconde rangée des os du tarse, oblige la face antérieure des cunéiformes et du cuboïde à devenir inférieure, et souvent la fait concourir avec la face dorsale du métatarse au point d'appui monstrueusement anormal du sujet. Les personnes atteintes de stréphypopodie au deuxième degré marchent assez facilement, du reste, au moyen d'une chaussure informe, large et arrondie par le bas, ressemblant beaucoup à celles que sont forcés de porter les stréphocatopodes (pieds équins). Cette presque identité de la chaussure dans les deux difformités les a souvent fait confondre au premier abord.

BOSTON MEDICAL LIBRARY JUL 31 1905

Le troisième degré enfin nous montre le pied

brisé entre la première et la seconde rangée des os du tarse, avec une sorte de luxation du scaphoïde et du cuboïde au-dessous et en arrière de la tête articulaire de l'astragale comme de la tubérosité antérieure du calcanéum. Le point d'appui se fait sur la face dorsale de la seconde rangée des os du tarse, sur les éminences antérieures de l'astragale et du calcanéum, devenues inférieures. Le métatarse et les orteils soustraits à tout contact avec le sol sont relevés sous le talon, et le dépassent de beaucoup. Rien n'est affligeant comme la figure que présente le pied ainsi déformé, avec toute sa moitié antérieure rejetée au-dessous et en arrière de la jambe. Vu par devant, le malade semble être privé de pieds et marcher sur des moignons; vu par derrière, on dirait qu'il traîne ses pieds après lui.

Des huit stréphypopodes que nous avons eu à

soigner, quatre, comme on vient de le dire, étaient difformes de naissance. Chez deux de ceux-ci, la déviation embrassait simultanément l'un et l'autre pied. On observait en même temps en eux une raideur singulière des principales articulations des membres, des genoux, des hanches, des poignets, des coudes, etc. Les deux autres présentaient la déviation en dessous sur un pied seulement, mais avec la stréphendopodie (varus), ou la stréphexopodie (valgus) de l'autre pied. Quant aux quatre sujets frappés consécutivement, chez l'un la difformité était double; chez les trois autres, elle n'existait que sur un pied, mais avec déviation en dehors (valgus) du pied opposé.

Au reste, que la stréphypopodie soit congénitale ou accidentelle, son développement tient toujours aux mêmes causes, c'est-à-dire au raccourcissement des muscles du mollet, des fléchisseurs des orteils longs et courts, etc. Il est évident que presque tous les ligamens de la plante du pied, ainsi que l'aponévrose plantaire, doivent être de même raccourcis et opposer un immense obstacle au redressement du pied.

En effet, après la section du tendon d'Achille, seul moyen d'obtenir la cure de la stréphypopodie, on éprouve une très grande difficulté à faire rentrer la poulie articulaire de l'astragale dans la cavité tibio-péronienne; la remise en contact des surfaces articulaires du calcanéum et du cuboïde,

de l'astragale et du scaphoïde, de la seconde rangée des os du tarse avec celle du métatarse, n'est guère chose aisée. Il faut pour cela de puissantes machines, car le redressement complet doit être obtenu en quinze ou vingt jours, sous peine de recommencer la section.

CHAPITRE VII.

—

De la Stréphanopodie.

Quant à la déviation du pied en haut, *stréphanopodie*, c'est, avec la stréphypopodie que nous venons de définir, la plus rare variété du pied-bot. Les deux ou trois cas observés avant nous avaient été, bien à tort, confondus dans l'espèce dite *valgus*, déviation en dehors, stréphexopodie. Il nous a semblé que ce genre de difformité présentait des caractères distincts : nous avons cru pouvoir le séparer des autres et l'indiquer à part, comme une cinquième et dernière division.

Dans la stréphanopodie, le pied présente sa face

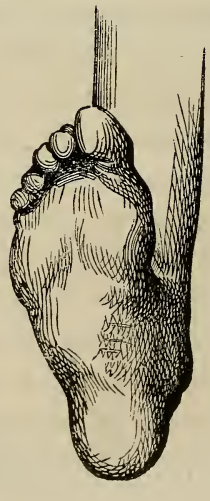

dorsale couchée sur la région antérieure, interne ou externe de la jambe. Les orteils sont dirigés en haut, le talon en bas, la plante en avant, en dedans ou en dehors. Les muscles extenseurs des orteils, le jambier antérieur et les péroniers sont raccourcis. Quand on essaie d'éloigner le pied de la jambe pour le ramener à une position plus rationnelle, on éprouve une résistance puissante et qu'il serait très dangereux de vouloir vaincre. Si c'est à la partie antérieure et interne de la jambe que répond la face dorsale du pied, les extenseurs, les tibiaux sont plus tendus, plus contractés que les péroniers; le contraire se manifeste si le dos du pied est debout contre la face externe de la jambe (Voyez planche VIII, fig. 4).

En général, le pied est peu déformé dans la stréphanopodie. La cavité tibio-péronienne n'embrasse la poulie articulaire de l'astragale que dans sa partie antérieure; tout le reste de la face supérieure de cet os se trouve reporté derrière la jambe, à la partie antérieure du tendon d'Achille. Le calcanéum, situé verticalement, touche le sol par sa tubérosité postérieure.

Ainsi que nous l'avons dit, cette sorte de difformité est probablement la plus rare; sept fois seulement il nous est arrivé de la rencontrer. Trois des sujets en étaient affligés depuis leur naissance; et, de ces trois, deux avaient l'un et l'autre membre atteints à la fois par elle; le der-

nier était stréphanopode d'un côté, et stréphendopode (varus) de l'autre. Chez le reste de nos malades, la difformité était accidentelle ou consécutive, moitié sur deux pieds, moitié sur un seul. Nous allons, au surplus, entrer là-dessus dans quelques détails.

En 1832, on nous présenta à l'hôpital des enfans malades, une petite fille nommée Pauline Jeannin, âgée de deux mois. Cette enfant était atteinte de stréphanopodie native. La face dorsale du pied droit se montrait couchée sur le côté externe de la jambe droite, tandis que le pied gauche paraissait accolé à la région antérieure de la jambe gauche. Les muscles extenseurs des orteils, tibiaux et péroniers étaient fortement raccourcis et contracturés; les muscles du mollet étaient allongés et relâchés; il n'existait ni torsion ni déviation sur l'un et sur l'autre côté des pieds. Les orteils avaient une direction en haut et les talons en bas, de manière que les membres inférieurs semblaient terminés par deux pilons de jambe de bois. Nous avons eu occasion de revoir quelques mois plus tard cette petite fille qu'on était presque parvenu à guérir, au moyen de tampons de linge, dont on avait augmenté graduellement le volume, et de tractions et extensions souvent répétées.

Dans le cours de l'année 1835, Mme Chapet, sage-femme et concierge de l'hôpital St.-Antoine, présenta à notre consultation une petite fille,

nouvellement née, atteinte de stréphanopodie double. La face dorsale du pied droit était couchée sur la région antérieure et externe de la jambe droite ; la même partie du pied gauche touchait la face antérieure et interne de la jambe gauche. Les pieds n'étaient pas déformés. Avec des tampons de coton on est parvenu à les ramener dans leur direction normale.

Le 14 mars 1838, il est entré dans notre établissement de l'Allée des Veuves, un jeune homme de la Normandie, Charles Rapilly, âgé de 16 ans, né avec deux pieds-bots excessivement difformes dont l'un en dedans et l'autre en haut, ce dernier pied renversé sur la face antérieure de la jambe et retenu dans cette position par les muscles tibial antérieur, extenseur du gros orteil et extenseur commun des orteils. La section des tendons de ces muscles a suffi pour permettre de ramener le pied presque à angle droit, etc. (Voyez pl. VIII fig. 4).

Dans le mois de décembre 1832, nous fûmes consulté, à l'hôpital Saint-Antoine, pour une jeune fille nommée Philiberte-Hortense Charpentier, d'une constitution lymphatico-sanguine, âgée de 14 ans, demeurant rue du Pont-aux-Choux, n° 5, atteinte depuis trois ans d'un pied-bot en haut et en dehors. Quand elle se tenait debout, elle avait la pointe de son pied éloignée du sol de plus de trois pouces; la malléole interne était saillante et le bord externe du pied un peu concave. Quand elle mar-

chait, elle prenait sa base de sustentation tout entière sur le talon. Cette difformité était survenue après une entorse qui avait fait long-temps souffrir la jeune malade. Un brodequin pour le jour, disposé de manière à empêcher le pied de se relever, et l'appareil de Venel, modifié pour la nuit, portés tous deux pendant deux ans, ont guéri complétement cette jeune fille.

Le 18 février 1835, on a présenté, à notre consultation du bureau central des hôpitaux, l'enfant Alphonse Guéner, âgé de 34 mois, atteint de deux pieds-bots en haut. Les pieds étaient renversés vers la région externe et un peu antérieure des jambes : la face dorsale des orteils s'éloignait de la jambe de deux pouces seulement. Il n'y avait pas de déformation des pieds. Cette difformité s'était développée après une gastro-entéro-céphalite et des convulsions éprouvées à l'âge de 13 mois. Depuis le mois de mars 1835, que l'enfant a été admis au traitement orthopédique, il porte des appareils qui ont ramené la plante du pied vers le sol; mais en marchant il est encore forcé de tenir la pointe des pieds en dehors.

Nous avons fini de décrire trop succinctement peut-être, mais aussi clairement qu'il nous a été possible, les cinq principaux types du pied-bot.

Le lecteur aura déjà dû s'apercevoir que ces cinq types sont pour ainsi dire cinq familles entre lesquelles il existe une foule de subdivisions et de

mélanges, participant à la fois de deux ou trois espèces primitives. Nous croyons inutile de décrire, par surcroît, toutes ces variétés mixtes que l'on trouvera d'ailleurs expliquées suffisamment dans nos observations et souvent même représentées dans les planches qui accompagnent notre ouvrage.

CHAPITRE VIII.

—

Des Causes.

Les causes sous l'influence desquelles le pied-bot peut se développer sont plutôt supposées qu'indiquées par les auteurs, et nous ne sachons pas qu'il ait été dit ou écrit quelque chose de parfaitement concluant à cet égard. La question reste à débattre, et rien ne lui assigne une solution bien prochaine. Il ne faut en accuser, au reste, ni la sagacité ni le mérite de personne : le sein de la mère est un sanctuaire impénétrable, mystérieux, où la préparation des faits qui doivent plus tard nous frapper s'opère sans appréciation possible de la part de nos sens. Chacun donc peut rêver ou deviner la nature et la marche de cette préparation selon les théories qui lui ont été enseignées ou révélées, selon le calcul plus ou moins logique de certaines probabilités, selon son organisation particulière enfin. Il est vrai de dire, cependant, que par induction et surtout par comparaison, en joignant à une théorie bien faite des observations nombreuses, et l'étude profonde des diverses causes auxquelles sont dus les pieds-bots consécutifs, le praticien peut arriver à la certitude, non point mathématique, mais rationnelle, touchant la véritable origine du pied-bot de naissance. Voilà, du moins,

la conviction que quinze années de pratique nous ont donnée. Nous allons donc examiner d'abord les deux causes de stréphopodie native que nous considérons comme les plus probables, et qui sont : 1° *la mauvaise position des pieds de l'enfant dans l'utérus pendant une partie de la grossesse;* 2° *la lésion de l'appareil cérébro-spinal ou de ses membranes* (1). Ensuite nous énumérerons quelques-unes des autres causes admises par les auteurs.

Quand on réfléchit à la position habituelle de l'enfant dans l'utérus, on a lieu d'être surpris que les sujets qui viennent au monde difformes ne soient pas plus nombreux. On sait, en effet, que le fœtus, depuis son premier développement saisissable jusqu'à l'âge de neuf mois, témoigne une forte disposition à renverser ses pieds en dedans, leur bord externe et leur pointe étant abaissés, tandis que leur bord interne et le talon sont élevés. Cette disposition se retrouve après la naissance, et se maintient assez généralement jusqu'à ce que l'enfant ait marché seul pendant quelques mois. On conçoit, par conséquent, avec quelle facilité une telle disposition, produit de l'arrangement naturel des membres abdominaux dans l'utérus, peut emprunter, aux moindres circonstances adjuvantes, des raisons d'accroissement et d'exagération. Il est tout simple ensuite

(1) La lésion de l'appareil cérébro-spinal est presque toujours secondaire à une gastro-entérite, et se manifeste le plus souvent pendant les dentitions, surtout pendant la première. Cette vérité a été démontrée par nous, il y a plus de six ans.

que le développement des puissances musculaires et des ligamens puisse être modifié par la prolongation du quasi-vice de la nature, et un changement notable survenir dans les rapports utiles des os du pied entre eux. Ainsi donc, la mauvaise position des pieds de l'enfant dans l'utérus persistant, les muscles de la partie interne et postérieure de la jambe finiront par se raccourcir, par éprouver un véritable arrêt de développement, et leurs antagonistes par s'allonger. Les ligamens feront comme les muscles. Voilà pour la déviation native des pieds en dedans, stréphendopodie ou *varus*.

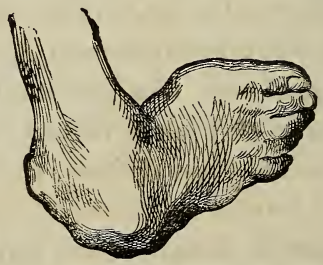

Des raisons analogues serviraient pour expliquer les autres sortes de déviation native, déviation en dehors, en dessous, en haut, en bas. Par exemple, la stréphexopodie native, déviation en dehors, *valgus*,

tiendrait au raccourcissement permanent des muscles péroniers et souvent aussi de ceux du mollet. La stréphocatopodie native, déviation en bas, *pes equinus*,

au raccourcissement semblable des muscles du mollet, accompagné quelquefois de celui des fléchisseurs des orteils. La même modification des mêmes muscles et particulièrement du court fléchisseur des orteils amènerait la stréphypopodie native, déviation en dessous.

Enfin, la déviation native en haut, stréphanopodie,

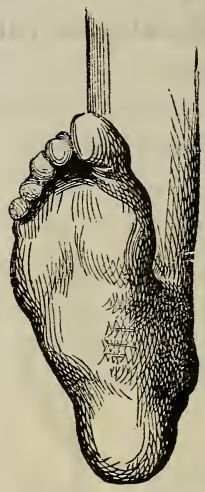

devrait être attribuée au raccourcissement des muscles extenseurs des orteils, jambier antérieur et péroniers.

Cette opinion, que les pieds-bots natifs doivent leur origine à l'exagération de la position naturelle des pieds du fœtus dans le sein de la mère, pourrait être fortifiée par l'observation des flexions natives des membres. Nous avons été consulté trois fois pour des affections de ce genre. La première fois, il s'agissait d'un enfant nouveau-né qui, lorsqu'on le débarrassait de son maillot, portait aussitôt ses deux cuisses le long du tronc, les jambes étant fléchies et appliquées immédiatement sur la partie postérieure des cuisses. Le second enfant ne présentait qu'un seul membre dans ce singulier état

d'anomalie; et chez le troisième, la flexion affectait non pas les membres inférieurs, mais les membres supérieurs : ainsi, les avant-bras étaient fléchis sur les bras, et les mains embrassaient le moignon de l'épaule. Dans les trois cas, les muscles fléchisseurs montraient un raccourcissement remarquable, et tous les efforts tentés pour ramener les membres à leur direction normale n'obtenaient qu'un résultat imparfait, sans aucune durée. Le même phénomène s'est présenté plusieurs fois dans notre pratique en compagnie d'un pied-bot natif.

Après cette première cause, dont la démonstration physiologique n'est rien moins que difficile, vient la seconde que nous croyons de beaucoup la plus commune et la plus féconde : nous voulons parler de la *lésion de l'appareil cérébro-spinal* (1).

Nous avons vu un grand nombre d'enfans nés hémiplégiques ou paraplégiques être affectés d'un pied-bot correspondant au côté paralysé. Tous ces enfans étaient venus au monde avec une raideur générale des membres, raideur qu'ils avaient gar-

(1) Nous avons déjà parlé depuis long-temps de cette cause que l'on semble vouloir se disputer de plusieurs côtés; d'abord dans le rapport que nous avons fait au conseil royal des Hospices, à la fin de 1832, sur le traitement orthopédique que nous dirigeons au bureau central, à l'hospice des Orphelins, etc., puis dans notre *Aperçu sur les principales difformités*, publié en 1833, ainsi que dans différens articles d'orthopédie, insérés dans le Dictionnaire de la Conversation et de la Lecture. Cette cause se trouve encore établie dans les observations que nous avons adressées aux Académies de Médecine et des Sciences, en 1836 et 1837.

dée pendant une semaine et quelquefois plus. L'un d'eux, entre autres, présentait simultanément un commencement de torticolis, un pied équin varus à droite, et un valgus à gauche. Chez cet enfant, les deux membres inférieurs seulement étaient paralysés. Un autre, stréphanopode à gauche et stréphendopode à droite, était en même temps affligé d'un double strabisme. Un autre, atteint de paralysie partielle des membres inférieurs, possédait une déviation en bas et en dedans sur un pied seulement, tandis que le membre opposé se montrait non point difforme, mais tout-à-fait flasque et amaigri par la paralysie. Dix fois au moins, nous avons vu un membre paralysé se terminer par un pied-bot, et l'autre membre rester sans aucune affection quelconque, ainsi que le reste du corps. Enfin, nous avons rencontré quatre enfans nés hémiplégiques, tous quatre avec un pied-bot du côté frappé de paralysie.

Chez plusieurs de ces enfans venus au monde paralysés d'un ou de deux membres inférieurs, avec déviation du pied, nous avons vu l'état paralytique disparaître en quelques mois, partiellement au moins, et le pied-bot se maintenir; chez d'autres, la paralysie persister après un intervalle analogue, et le membre difforme s'atrophier de plus en plus (1). On a fait la remarque fréquente que les enfans qui naissent stréphopodes, ont l'ex-

(1) Les pieds-bots natifs avec hémiplégie ou paraplégie que

trémité difforme violacée, plus mince, plus raide et moins chaude au toucher, moins vivante en un mot que celle qui ne l'est pas. Nous pensons, à ce sujet, que le plus ou moins de volume et de force du membre trouvé atteint de déviation au moment de la naissance peut très bien servir à faire reconnaître si la difformité s'est développée sous l'influence de contractures paralytiques, ou s'il faut l'attribuer à une autre cause, telle que la position vicieuse des pieds dans l'utérus ; car en cas de paralysie antérieure à la naissance, le membre est plus grêle, le pied plutôt dévié en bas qu'en dedans; on trouve souvent de la contracture dans les muscles fléchisseurs de la jambe sur la cuisse, et même dans les fléchisseurs de la cuisse sur le bassin. Cet état de raideur générale ne dure ordinairement que quelques jours, quelques semaines au plus; la lésion cérébrale, spinale, ou cérébro-spinale étant guérie alors, ou tout près de l'être.

C'est à l'observation de cette raideur, de cette contracture primitive, qu'un mécanicien de Paris doit la singulière erreur dans laquelle il est tombé relativement à l'origine des pieds-bots natifs. Ce mécanicien, ainsi qu'il résulte d'un mémoire adressé par lui à l'Académie royale de Médecine, et sur lequel une discussion est dans ce moment même engagée, ce mécanicien, disons-nous, fait consister la cause des pieds-bots natifs

j'ai eu le bonheur de guérir seront rapportés et décrits au chapitre des *Observations*.

dans la pression exercée sur le fœtus par les contractions utérines, *en raison de l'absence plus ou moins complète des eaux de l'amnios.* Nous laisserons un célèbre professeur, M. Breschet, si compétent dans la matière, répondre à la découverte de l'auteur du mémoire.

« Comment admettre, dit M. Breschet, que l'u-
« térus puisse jamais comprimer le fœtus assez
« long-temps pour dévier les pieds de leur direc-
« tion normale, si, comme tout le monde en est
« instruit, les eaux de l'amnios s'opposent à cette
« compression ? La supposition de l'absence du li-
« quide amniotique ne saurait logiquement con-
« duire à la conséquence qu'on voudrait en tirer,
« car cet état ne serait guère durable. Tout le monde
« sait, en effet, que du moment où les eaux de l'am-
« nios ont coulé, l'accouchement est inévitable, soit
« que cet écoulement ait lieu spontanément ou bien
« accidentellement. Si l'accouchement n'a pas lieu
« immédiatement, l'enfant meurt, et dans aucun
« cas on ne saurait admettre que la compression
« de la matrice puisse déterminer la formation du
« pied-bot congénital. »

Depuis qu'il nous est arrivé de lire dans les journaux de Médecine l'extrait ou l'analyse du mémoire dont il s'agit, nous avons eu occasion de voir plus de trente enfans nouveau-nés atteints de déviations congénitales, et jamais nous n'avons appris que l'accouchement d'un seul se fût fait à *sec*. Presque toujours, au contraire, on nous a dit que

si l'enfant était difforme, c'était sans doute parce qu'il avait pu se déplacer et prendre une fausse position dans l'utérus, *à cause de l'abondance des eaux de l'amnios*, propos de parens, si l'on veut, mais qui est l'expression d'un fait opposé à la théorie que nous combattons.

D'autres raisons viendraient encore à l'appui de notre opinion sur l'influence des lésions de l'appareil cérébro-spinal en ce qui touche la production des difformités de l'enfant dans le sein de la mère. Ainsi, par exemple, la plupart des femmes qui donnent naissance à des sujets affectés de stréphopodie ont eu une grossesse pénible; elles ont éprouvé des malaises fréquens et répétés, des maladies dans lesquelles le système nerveux a été exalté; elles ont été soumises à de vives commotions morales, à des chagrins cuisans, à des peurs, à des frayeurs, etc. D'autres ont souffert de la misère, de la faim, du froid; d'autres ont fait des chutes, ou bien elles ont subi un travail forcé, hors de proportion avec leur organisation et leur santé. Tous les médecins physiologistes, tous les praticiens observateurs connaissent la puissance des relations sympathiques de la mère sur son enfant, non-seulement durant la gestation, mais encore pendant l'allaitement. Ne voyons-nous pas journellement une violente commotion morale tuer un enfant dans le ventre de sa mère, ou déterminer des convulsions terribles chez le pauvre petit aussitôt après qu'il a tété l'infortunée que cette

commotion vient de frapper? Ce sont là des faits trop vulgaires pour qu'il soit nécessaire d'y insister.

De même, nous avons observé que le pied-bot natif ou consécutif à la naissance pouvait souvent coïncider avec l'état lymphatico-nerveux de la constitution de l'enfant, avec le grand développement de la masse cérébrale dans le premier âge. La stréphopodie, dans les familles, est généralement en proportion de la disposition des sujets aux convulsions et aux inflammations cérébrales. Remarquons, au reste, que les enfans dans le sein de leur mère sont exposés non-seulement aux affections de l'appareil cérébro-spinal, mais à presque toutes les autres maladies. Tous les ouvrages qui traitent des maladies des enfans, et notamment l'intéressant mémoire de M. L. Véron, en font foi. Lorsque M. L. Véron était interne à l'hôpital des Enfants-Trouvés, dans ses nombreuses autopsies de nouveau-nés faites, comme on sait, sous les yeux de M. Baron, il a trouvé des abcès dans les poumons, des inflammations du tube digestif, etc. M. Husson, médecin de l'Hôtel-Dieu, a vu un enfant naître avec la petite-vérole. Ces observations ne sont-elles pas de nouvelles et irrésistibles preuves en faveur de ce que nous avons avancé? Oui, sans aucun doute, les enfans peuvent, pendant la vie utérine, éprouver des inflammations du cerveau, de la moelle épinière et de leurs membranes, maladies qui doivent agir avant, comme elles agissent après la naissance, en paralysant tout

un côté du corps, ou seulement un ou plusieurs membres, en soumettant certains muscles à un état violent de contracture qui les raccourcit et les amène à développer le pied-bot. Quant à la manière dont se fait ce développement, il est démontré pour nous que tout se passe dans la vie utérine pour le pied-bot natif, comme après la naissance pour le pied-bot consécutif.

Voilà, selon nous, les deux causes qui produisent le plus souvent le pied-bot congénital. Avant de parler du pied-bot consécutif, nous croyons devoir dire quelques mots de l'arrêt de développement, regardé par quelques savants, et notamment par M. le professeur Breschet, comme une cause fréquente de stréphopodie. Si l'arrêt de développement était considéré comme consécutif aux deux causes principales que nous avons admises, comme entretenant la difformité une fois qu'elle est développée, nous pourrions affirmer qu'il existe dans tous les cas de difformité de cette nature, car il se trouve toujours alors des muscles qui sont dans un état de raccourcissement permanent, que le pied-bot soit équin, varus, valgus, etc. Nous allons rapporter quelques faits où cet arrêt de développement ne se bornait pas seulement à quelques muscles, mais s'étendait aux os et autres parties constituant le pied et tout le membre du côté difforme, quelquefois même le pied du côté opposé, ainsi que les mains. Nous raconterons les faits sans réflexions, tels que nous les avons observés.

Ainsi, un sujet atteint de pied-bot équin-varus nous fit voir un défaut de longueur comparative d'environ trois pouces sur son membre difforme, un pouce pour le fémur et deux pouces pour les os de la jambe (Voyez l'observation de Pascaline François). Un stréphendopode (*varus*) avait le membre malade de cinq pouces moins long que celui du côté opposé, un pouce pour le fémur et quatre pour la jambe. Chez un autre malade qui nous fut adressé par M. le professeur Breschet lui-même, nous avons trouvé que tous les orteils, excepté le cinquième, n'existaient que jusqu'à la première phalange (Voy. l'observation de Mlle Leroy). Il y a quatre ou cinq mois, on nous a consulté pour une petite fille âgée de deux ans, affectée d'une déviation du pied en dedans avec trois étranglemens à la jambe, que nous regardons comme aponévrotiques. Le premier de ces étranglemens apparaissait à la hauteur de la jarretière et tout-à-fait circulairement; des deux autres, qui n'embrassaient que la demi-circonférence du membre, l'un attaquait le défaut du mollet, l'autre le quart inférieur de la jambe; puis, chose étonnante ! les orteils de l'autre pied, ainsi que les doigts des deux mains, étaient tous arrêtés à la première phalange. Dernièrement encore on nous a présenté le jeune Saint-Ange Mercier, un petit garçon de quatre ans, rempli d'intelligence et de gentillesse, chez lequel nous avons remarqué les arrêts de développement suivans : le pied droit n'a

que les trois principaux os du tarse, le calcanéum, l'astragale et le scaphoïde ; ce dernier os est dévié en dedans sur la tête articulaire de l'astragale, et le deuxième métatarsien est directement articulé sur le scaphoïde, qui, ainsi que le deuxième orteil, comporte plus de volume que dans les conditions ordinaires. Il résulte de ce bizarre assemblage une espèce de pied-bot varus ayant une figure arrondie, formée par le deuxième métatarsien, le deuxième orteil, enfin par le scaphoïde que le tibial antérieur très raccourci tire fortement en dedans. Les muscles du mollet sont aussi plus courts que dans l'état normal ; quant au pied gauche, il manque complètement. Les muscles qui vont ordinairement de la jambe au pied se sont arrêtés à la partie inférieure de la jambe et y ont pris leur insertion, du moins ceux que j'ai pu sentir sous la peau, car plusieurs, j'en suis convaincu, n'existent qu'à l'état rudimentaire, ou même n'existent pas du tout. C'est ainsi qu'en touchant le pied droit de ce sujet extraordinaire, je n'ai senti que la portion du long extenseur qui s'insère communément au deuxième orteil. Sous la mortaise des os de la jambe gauche on observe une apparence de talon à peu près passable. Le membre entier est moins gros que l'autre, et il s'en faut de dix-huit lignes qu'il soit aussi long. A la main droite on ne trouve que deux doigts, l'index et le petit doigt avec leurs métacarpiens ; les autres os du métacarpe manquent, tandis que ceux du carpe m'ont paru exis-

ter tous, seulement un peu moins développés que dans l'état normal. Nous terminerons là nos citations, en ajoutant seulement qu'il est assez fréquent de rencontrer chez les pieds-bots natifs des arrêts de développement dans tout le membre difforme, mais surtout dans les os du métatarse et dans les phalanges.

L'hérédité est encore regardée par quelques praticiens comme une cause de stréphopodie native; nous allons en rapporter quelques exemples assez curieux.

Nous avons rencontré onze fois des enfans, atteints de pieds-bots natifs, qui étaient fils ou petits-fils de parens stréphopodes-natifs aussi. Ainsi, deux frères affligés d'une double déviation des pieds en dedans avaient leur grand'mère maternelle attaquée depuis sa naissance de la même difformité. Ainsi, deux jeunes filles dans le même cas, mais simple, nous dirent que leurs grand-pères paternels possédaient une difformité identique. L'hiver dernier, nous avons traité un jeune garçon belge, âgé de huit ans, ayant deux pieds-bots en dedans, né d'une mère aussi maltraitée que lui, et depuis sa naissance comme lui. Cet enfant, qui est le dernier de cinq, a son frère aîné atteint aussi de deux pieds-bots natifs: les trois autres enfans de la famille ont les pieds à l'état normal.

Tous les autres sujets que nous avons remarqués révélant des singularités héréditaires semblables, avaient, comme ceux que nous venons de citer,

leur mère ou leur grand'mère infirmes, si c'étaient des garçons ; leur père ou leur grand-père, si c'étaient des filles.

Voilà les faits tels qu'ils nous sont passés sous les yeux. Nous les donnons sans y attacher plus d'importance qu'il ne convient. D'autres rencontreront peut-être l'inverse.

La fréquence remarquable du pied-bot consécutif venu à la suite de maladies de l'appareil cérébro-spinal, de convulsions, de paralysies, de contractures musculaires, confirme encore ce que nous avons dit pour les déviations natives. En effet, huit pieds-bots consécutifs sur dix dépendent des lésions du cerveau, de la moelle épinière, etc. Pourquoi n'en serait-il pas de même dans l'état natif ? Lorsqu'un membre inférieur est frappé de paralysie générale ou partielle, on voit la difformité commencer aussitôt ; les muscles du mollet, et plus souvent encore les longs fléchisseurs des orteils, entrent dans un état de contracture qu'il faut promptement arrêter et vaincre, si l'on ne veut pas qu'il devienne permanent ; car alors l'emploi des machines, suffisant peut-être pour remédier à la mauvaise modification des fléchisseurs des orteils, serait sans action sur le raccourcissement des muscles du mollet, et la difformité ne pourrait plus être guérie que par la section du tendon correspondant à ces muscles. Remarquons, en passant, au reste, que la contracture des muscles doit être soigneusement distinguée de leur raccourcis-

sement, conséquence fatale et fréquente de la contracture. Quand un côté du corps ou un membre quelconque est atteint de paralysie, il y a d'abord rétraction plutôt que raccourcissement des muscles, car long-temps encore ils peuvent être ramenés à leur longueur normale au moyen d'une machine à extension lente et graduée, ou même avec la seule puissance des mains. On a vu des rétractions musculaires de ce genre se maintenir pendant plusieurs années sans dégénérer en raccourcissement véritable. Nous rappellerons à cet égard, entre autres faits de notre observation personnelle, celui qui est relatif à Mlle de Bertrand, et pour lequel nous avons été consulté avec M. le professeur Roux. Cette jeune fille, âgée de huit ou dix ans, avait depuis cinq ans au moins une paralysie partielle des membres inférieurs, paralysie venue à la suite de convulsions, et qui était accompagnée de la contracture des muscles fléchisseurs, des orteils longs et courts, des tibiaux, des muscles du mollet, enfin des fléchisseurs de la jambe sur la cuisse. Ces diverses rétractions musculaires étaient à peu près dissimulées et empêchées par les brodequins que portait la malade, brodequins armés de tuteurs latéraux qui se prolongeaient jusqu'au haut des cuisses. Venait-on à déprisonner les membres de ces entraves salutaires, la jeune fille présentait aussitôt une double déviation des pieds en bas et en dedans et deux fausses ankyloses angulaires des genoux; mais il était facile

avec les mains seules de ramener les pieds et les jambes à la rectitude normale. M. Roux fut d'avis, ainsi que nous, que Mlle de Bertrand devait être traitée médicalement ; qu'il fallait l'envoyer à une Eau minérale appropriée à son genre d'affection, et continuer surtout l'emploi des brodequins à tuteurs latéraux, afin de prévenir la permanence de la rétraction musculaire, c'est-à-dire le raccourcissement des muscles. Aujourd'hui plus que jamais nous pensons que l'état paralytique auquel la jeune infirme devait cette quadruple difformité prenait son entretien et sans doute aussi sa source dans une inflammation chronique des membranes de la moelle épinière ou de la moelle épinière elle-même; et notre pensée est conforme à celle qu'exprimait, pour des cas analogues, M. Janson, ancien chirurgien en chef de l'Hôtel-Dieu de Lyon, dans son compte-rendu de 1822.

Quelquefois les contractures musculaires sont accompagnées de mouvemens convulsifs; mais cette complication ne s'observe en général qu'à l'invasion de l'affection, ou bien encore lorsque l'affection passe de l'état chronique à l'état aigu : ainsi, nous avons vu dans deux cas de paralysie des extrémités inférieures avec contractures musculaires très anciennes, l'état des membres se trouver fort amélioré par le renouvellement des accidens convulsifs qui avaient déterminé la paralysie. Il faut dire toutefois que ce renouvellement avait failli faire mourir les malades; mais un traitement actif ayant

écarté le danger, il n'en était heureusement resté qu'un amendement musculaire qui leur permettait de se tenir sur leurs jambes beaucoup mieux qu'auparavant.

Les contractures musculaires résultant d'une lésion de l'appareil cérébro-spinal, commencent presque toujours par affecter les muscles fléchisseurs. Ainsi, pour ne parler ici que des membres inférieurs, ce sont les fléchisseurs longs et courts des orteils, et le long fléchisseur propre du gros orteil qu'on voit pris les premiers. Après eux la contraction s'empare des muscles jumeaux et soléaire, puis ensuite des tibiaux et des péroniers, selon que le pied *équin* doit devenir *équin varus* ou *équin valgus*. Nous avons dit, en décrivant la stréphocatopodie et la stréphendopodie, que les tibiaux bien plus que les péroniers sont exposés au raccourcissement : les premiers, en effet, étant plus volumineux, plus forts, sont, par leur volume et leur force même, sollicités, pour ainsi dire, à entrer en contraction, et quand il arriverait que la contracture musculaire pût s'exercer simultanément sur les péroniers et les tibiaux, les tibiaux devraient nécessairement vaincre l'obstacle opposé par les péroniers et entraîner le pied vers eux. Ceci ne fait aucun doute ; et comme nous l'avons déjà démontré, c'est à la puissance et à l'action prédominantes des muscles tibiaux comparés aux muscles péroniers qu'il faut demander pourquoi la déviation en bas et en dedans est de beaucoup

plus fréquente que celle en bas et en dehors. Nous avons observé deux cas dans lesquels la contracture musculaire n'avait intéressé que les muscles du bord interne du pied, surtout l'adducteur du gros orteil ; dans ces deux cas le bord interne du pied était très concave et le bord externe convexe. L'éminence ou tubérosité du cinquième métatarsien présentait une forte saillie sur le bord externe, etc. On rencontre aussi des cas de stréphexopodie sans raccourcissement des muscles péroniers ni du tendon d'Achille, causés simplement par la contraction permanente de l'abducteur du cinquième orteil et de la portion du long extenseur commun qui va se terminer au petit orteil.

En outre des deux grandes et principales causes que nous venons de développer, la mauvaise position des pieds de l'enfant dans l'utérus et la lésion de l'appareil cérébro-spinal ou de ses membranes, les déviations consécutives ou accidentelles du pied peuvent provenir de tout autres causes. On en voit qui se forment à la suite de contusions sur les muscles du mollet, de la cuisse, à la suite d'abcès froids dans les jarrets, entre les muscles de la cuisse, dans les muscles même de la jambe. De nombreux cas sont dus aux subinflammations du genou, ou de l'articulation tibio-tarsienne, à des fractures voisines de ces mêmes articulations, à des entorses, à des luxations, même réduites, de l'articulation de la jambe avec le pied, aux fausses positions prises dans la marche afin d'atténuer la

douleur causée par une plaie, par un cor, par un oignon, à la lésion d'un nerf, au maintien prolongé du pied dans l'extension, etc. Nous rappellerons à cet égard quelques observations qui nous ont paru curieuses.

En 1836, nous fûmes consulté pour une jeune fille de quinze ans, Marie-Françoise Prière (Voyez aux observations). Cette jeune fille, qui présentait les apparences caractéristiques de la constitution nerveuse, s'était bien portée jusqu'à l'âge de deux ans, époque où elle fut renversée par un cabriolet dont la roue lui passa sur une jambe. La violente contusion qui résulta de ce fatal accident obligea l'enfant à rester couchée pendant plus d'un mois; et, lorsqu'étant guérie, Marie Prière voulut marcher, il se trouva que les muscles du mollet avaient été raccourcis par la contusion, au point d'empêcher le pied de mettre plus de la moitié antérieure de sa face plantaire en contact avec le sol. Le talon était déjà relevé de plus d'un pouce.

En 1834, on nous présenta au Bureau central d'admission dans les Hôpitaux, une jeune fille de Versailles, atteinte d'une monstrueuse déviation du pied en bas. Vers l'âge d'un an, elle était tombée malade d'une gastro-entéro-céphalite, suivie de l'apparition successive de quinze ou seize abcès froids qui pendant six ans avaient labouré toute la longueur du membre abdominal. Les muscles du mollet étaient comme disséqués par l'inflammation, et des cicatrices épaisses couvraient

la jambe et la cuisse ; on pouvait sans témérité ne point chercher ailleurs le principe de la production du pied-bot (Voyez aux *Observations*).

Un cas analogue avait déjà attiré notre attention en 1831, dans la personne d'un enfant de six ans devenu stréphocatopode (équin), à l'âge de quatre ans, après une assez nombreuse invasion d'abcès froids.

Voici maintenant une observation qui nous est tout-à-fait personnelle. En 1818, à l'âge de vingt ans environ, pendant la convalescence très longue d'une gastro-entéro-céphalite, il me vint aux jarrets deux énormes abcès froids qui me retinrent au lit pendant plus de trois mois, obligé, à moins d'intolérables douleurs, de tenir continuellement les jambes à demi fléchies sur les cuisses. Lorsque, débarrassé de ces deux abcès, je voulus me lever et marcher, je reconnus qu'il m'était impossible d'étendre les jambes sur les cuisses et de fléchir les pieds. J'avais les muscles demi-tendineux, demi-membraneux et biceps crural tendus et raccourcis au point de forcer mes jambes à garder la demi-flexion où je les avais tenues durant les trois mois de mon repos obligé. Je me trouvai en même temps une contraction des muscles du mollet qui élevait mes talons de plus de deux pouces. Enfin, il se passa près de quatre mois avant que la locomotion me devînt praticable autrement qu'à l'aide de béquilles très courtes sur lesquelles je me traînais. Après celles-ci, j'en pris d'autres, et ce ne fut qu'au bout d'un an de soins continuels, de bains

de vapeur, de massages, de frictions, d'extensions variées que je parvins à remettre mes pieds à angle droit avec mes jambes, et celles-ci aux trois quarts de leur extension normale sur les cuisses. Alors je pus marcher sans soutiens artificiels, mais très péniblement, et j'eus besoin de deux années encore pour faire disparaître totalement cette difformité générale de mes membres inférieurs. Il est évident que si je n'eusse pas été alors élève en Médecine, conséquemment éclairé sur la nature et les dangers de mon affection, je serais resté estropié pour la vie.

Au mois de juillet 1836, l'illustre Broussais nous adressa une petite fille de sept ans, affectée depuis plus d'un an d'une subinflammation de l'articulation tibio-tarsienne. Pour diminuer la douleur que cette subinflammation lui faisait éprouver, la jeune malade avait constamment tenu son pied tendu ; cette posture, en relâchant les muscles du mollet, avait fini par déterminer leur raccourcissement permanent et par produire une véritable déviation en bas (stréphocatopodie).

Bruckner rapporte l'histoire d'un homme de soixante-quatre ans qui avait contracté une déviation du pied en dedans, *stréphendopodie*, à la suite de pustules varioliques qui lui étaient venues sous la plante du pied, de façon à ne le laisser marcher que sur le bord externe.

Il y a plusieurs années, nous fûmes consulté par un laboureur de la Picardie, à qui un morceau

de verre avait autrefois blessé et fendu le talon. Le traitement de cette plaie et les souffrances qu'elle occasionnait ayant obligé pendant plus de six mois le malade à élever le talon de quelques pouces et à ne marcher que sur la partie antérieure de la face plantaire du pied, il en était résulté une très forte déviation en bas (stréphocatopodie).

Delpech rapporte deux curieux exemples de stréphopodie développée soit consécutivement à une blessure, soit après un abcès avec nécrose. Pour le premier fait, il s'agit d'un militaire atteint d'un biscaïen qui traversa la partie charnue de la cuisse droite, d'arrière en avant, en dehors et près du fémur, sans toutefois intéresser cet os. A peine frappé, le blessé perdit à l'instant même la faculté du mouvement dans la partie externe de la jambe et du pied. Les muscles péroniers, le jambier antérieur, l'extenseur commun des orteils, l'extenseur propre du gros orteil étaient et sont restés paralysés, parce que le projectile avait coupé le nerf sciatique poplité.

La seconde de ces observations du grand praticien de Montpellier est un pied-bot survenu après un abcès avec nécrose chez une jeune personne de vingt-quatre ans. Le siége de cette collection purulente était dans la partie interne et inférieure de la cuisse gauche, et les muscles de la partie postérieure de la jambe souffrant sympathiquement, devinrent à la longue tellement contractés qu'ils

déterminèrent une très forte déviation du pied en dedans.

Enfin, le rachitis a été donné par quelques praticiens comme une source féconde de pieds-bots.

Au surplus, qu'une déviation native ou consécutive du pied soit la suite d'une lésion de l'appareil cérébro-spinal, d'une position vicieuse prolongée ou d'une plaie, la cause efficiente n'en est pas moins toujours la même, *inégalité dans les forces musculaires antagonistes*. La déviation des os du tarse s'opère en raison de cette inégalité plus ou moins prononcée ; les muscles contractés tirent à eux l'ensemble de l'appareil, et les muscles relâchés leur obéissent.

CHAPITRE IX.

—

Du Diagnostic et du Pronostic.

Il est assez facile au praticien tant soit peu habitué à voir et à toucher des pieds-bots, de reconnaître au premier abord la nature et l'espèce de la déviation soumise à son diagnostic, de dire avec certitude sous l'action fâcheuse de quels muscles cette déviation s'est développée, quels changemens ont éprouvé les ligamens et les os, s'il y a ou non ankylose entre quelques parties de l'appareil osseux du pied, etc. Mais il n'est pas, à beaucoup près, aussi aisé de pronostiquer sûrement les résultats du traitement à entreprendre. Le redressement d'un pied difforme n'est pas tout pour le véritable orthopédiste; il faut encore que celui-ci puisse déclarer si la guérison radicale est possible, ou si le malade, quoique ayant le pied redressé, restera boiteux. C'est là que gît la difficulté; c'est là aussi ce qui fait l'honneur d'une science et la puissance de ceux qui l'exercent. Avant de pouvoir émettre un pronostic consciencieux et, autant qu'il est permis d'accoler ce mot à un jugement humain, infaillible, il faut pour le pied-bot, comme pour toutes les affections quelconques,

avoir étudié, cherché, comparé, réfléchi longtemps et soigneusement; il faut aussi avoir traité un grand nombre de malades, car les théories les plus belles ne sont guère que de la poésie, si la pratique ne les consacre invinciblement. On comprend en effet qu'il ne peut pas être indifférent pour le pronostic que le pied-bot soit natif ou consécutif, par exemple. Il est évident que le sort de la difformité ne peut pas être le même si le sujet est venu au monde hémiplégique, paralytique, avec des contractures musculaires; ou bien s'il est né stréphopode, mais sans aucun signe d'accidens cérébraux antérieurs, ni de contracture ou de raideur musculaire et articulaire. Dans le premier état de choses, le pronostic sera très grave, on ne pourra promettre la guérison radicale que dans un avenir éloigné; le pied sera facilement, sans doute, ramené à sa forme et à ses fonctions normales, mais il restera de la claudication, et pour la faire disparaître, il faudra des soins bien patiens et un traitement médical bien ordonné: tandis que, pour la seconde espèce, quand, à l'exception de la jambe toujours un peu plus menue du côté difforme, le membre est resté à peu près de la même grosseur et n'affecte aucune raideur paralytique, l'orthopédiste pourra promettre hardiment une cure prompte et sans claudication, surtout si le sujet est encore jeune.

Dans les cas de pied-bot consécutif le diagnostic est d'une simplicité remarquable; à moins d'être

bien novice, le praticien saura distinguer à l'instant la déviation consécutive de la déviation native, surtout quand cette déviation consécutive est la suite d'une lésion de l'appareil cérébro-spinal; car, venue ainsi, la difformité revêt une apparence toute particulière. Le pied est plutôt enroulé que dévié, ce qui tient, comme nous l'avons déjà dit, à ce que les muscles fléchisseurs ont été les premiers à subir la contraction et le raccourcissement; les os du tarse, du métatarse, les orteils sont rapprochés les uns des autres de manière à donner au pied une figure toute rétrécie;

l'enroulement du pied, sa torsion sur lui-même semblent partir de l'articulation tibio-tarsienne ordinairement très relâchée, très vacillante. La

saillie de la tête articulaire de l'astragale et de la tubérosité antérieure du calcanéum est, en général, moins forte que dans le pied-bot natif, non compliqué de paralysie post-utérine. Si la difformité s'est développée après des abcès répandus le long du membre abdominal, après des contusions du mollet, des fractures, etc.,

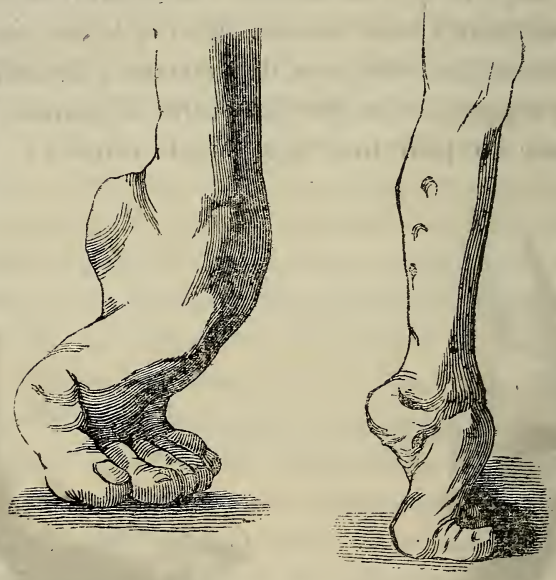

toutes causes parfaitement reconnaissables aux cicatrices qu'elles ont laissées, le pied vous apparaît comme dans l'état de difformité native sans paralysie, c'est-à-dire que les muscles et les ligamens présentent beaucoup de rigidité ; et cela s'explique par la longue extension où le malade s'est trouvé forcé de tenir son pied, en même temps

qu'il gardait la jambe fléchie, afin d'échapper aux douleurs de ses plaies, ou au moins de les diminuer.

Le pronostic, surtout chez les adultes, offre souvent de grandes difficultés. Nous avons vu des pieds-bots d'une dureté extraordinaire, où les ligamens étaient si raides qu'il y avait presque impossibilité de remettre les surfaces articulaires en rapport; le long emploi de machines à violente action entrait pour beaucoup dans les causes de cette rigidité, poussée, chez quelques malades, au point de rendre les ligamens hypertrophiés et presque cartilagineux. Les cas difficiles à pronostiquer sont encore ceux où le pied-bot est équin direct jusqu'au métatarse, où la mortaise tibio-péronienne est solidement fixée sur la partie postérieure de l'astragale, la poulie articulaire de cet os faisant saillie sur le coude-pied, et le calcanéum ayant conservé des rapports articulaires avec la face inférieure de l'astragale. Dans ces cas, extrêmement rares à la vérité, la déviation en dedans et l'enroulement du pied sur lui-même commencent au métatarse; le point d'appui pour la station et l'ambulation a lieu sur l'extrémité postérieure du cinquième métatarsien recouverte d'un durillon ou callosité énorme; l'adducteur et le long extenseur du gros orteil sont fortement tendus et raccourcis, ainsi que le tendon d'Achille; la jambe est sèche, amincie, comme dépourvue de fibres musculaires et de tissu cellulaire. Un adulte atteint

d'une difformité semblable est très difficile à guérir; quelquefois il arrive que tous les soins imaginables ne parviennent point à faire rentrer la poulie articulaire de l'astragale dans la mortaise tibio-péronienne; alors cette mortaise embrasse la partie supérieure et postérieure du calcanéum, et les malades ont un talon qui ne dépasse pas la ligne postérieure de la jambe.

Nous aurions beaucoup de choses à ajouter, certainement, sur le diagnostic différentiel des pieds-bots, mais ce serait répéter la description que nous en avons donnée. Quant à ce qu'il nous reste à dire de leur pronostic, le lecteur le trouvera pleinement développé aux chapitres du *Traitement* et de l'*Anatomie pathologique*.

CHAPITRE X.

—

Anatomie pathologique.

En décrivant une à une les diverses sortes de déviation que nous avons observées et admises, nous avons déjà fait connaître en grande partie les changemens de figure et de rapports subis par les os du pied et leurs surfaces articulaires, par les ligamens, par les muscles, etc. Toutefois, nous avons voulu consacrer un chapitre spécial à l'examen de ces dispositions, de ces modifications anormales, sur la plupart desquelles les auteurs sont loin de se trouver d'accord. Ce n'est pas que dans cette question plutôt que dans les autres nous ayons la prétention d'émettre des opinions irréfutables; c'est tout simplement qu'ayant eu occasion de disséquer un assez grand nombre de pieds difformes jeunes et vieux, natifs et consécutifs, il nous a paru nécessaire de rapporter ce que nous avions vu. Nous allons le faire, le moins longuement possible, en procédant, comme toujours, d'une variété à l'autre. Nous terminerons par la description d'un pied-bot excessivement difforme qui présente des particularités vraiment remarquables.

Stréphocatopodie (pied équin). Dans cette espèce de pied-bot, si légère qu'elle soit, l'astragale est toujours un peu luxé d'arrière en avant; on sent toujours sous la peau, vers la racine du coude-pied, une partie plus ou moins forte de la poulie articulaire de cet os qui s'est échappée de dessous la mortaise tibio-péronienne. Quelquefois, dans les cas extrêmes, la poulie est tout-à-fait sortie de sa cavité qui n'a plus pour appui que la face postérieure de l'astragale et une partie de la face supérieure du calcanéum, celle qu'on trouve comprise, dans l'état normal, entre l'astragale et le tendon d'Achille. C'est ainsi qu'il y a luxation complète de l'astragale en avant. Chez un adulte, quand la difformité est ancienne et très forte, la partie postérieure de l'astragale, puis un quart, un tiers, quelquefois même moitié de sa poulie articulaire sont aplatis d'arrière en avant par le fait de la pression de la mortaise tibio-péronienne, tandis que le reste de la poulie n'étant plus soumis à la pression normale ni lubréfié par la synovie, devient inégal, rugueux, et souvent recouvert de lamelles osseuses. Presque toujours aussi il y a enroulement du pied d'avant en arrière, conséquemment les os du tarse sont plus ou moins écartés dans leur face dorsale : cet écartement en avant et ce rapprochement en arrière existent de même entre les articulations postérieures des os du métatarse avec les cunéiformes et le cuboïde. De la convexité dorsale du pied il résulte des

changemens notables dans la longueur et dans l'épaisseur des ligamens ; ainsi les ligamens dorsaux sont allongés et amincis, pendant que ceux de la plante sont raccourcis et augmentés de volume, cette dernière face du pied ayant beaucoup perdu de son étendue d'avant en arrière.

Stréphendopodie. Chez les enfans nouveau-nés comme chez ceux qui n'ont pas encore beaucoup marché, il est rare que le pied-bot, généralement mixte, c'est-à-dire équin-varus, soit tout d'abord très développé. La moitié antérieure et une partie du bord externe de la poulie articulaire de l'astragale ne sont pas recouvertes par la mortaise tibio-péronienne ; de cette demi-luxation en dehors il résulte une torsion du pied de dehors en dedans. Le tendon d'Achille, les fléchisseurs et les jambiers, surtout le jambier antérieur, étant raccourcis, il arrive que le bord interne du pied est devenu supérieur, tandis que le bord externe a pris la situation inverse et sert par sa moitié antérieure à supporter le poids du corps. Dans cette nuance mixte de la difformité, le cuboïde et le scaphoïde sont les seuls os qui éprouvent des déplacemens remarquables. La face articulaire postérieure du premier a abandonné en très grande partie le sommet de la tubérosité antérieure du calcanéum, surface avec laquelle le cuboïde s'articule dans l'état normal. Le scaphoïde est également dirigé en dedans et laisse à découvert les trois quarts de la tête articulaire de l'astragale.

Au reste, ces trois os, l'astragale, le cuboïde et le scaphoïde, ne sont, en définitive, qu'éloignés de leur contact mutuel et légèrement contournés sur leur petit axe de dehors en dedans. Leurs surfaces articulaires n'ont pas encore, à la rigueur, éprouvé d'altérations notables. Les autres os du pied conservent leurs rapports normaux, seulement ils ne sont plus dirigés de la même façon.

Quand la déviation en dedans est complète et si on l'observe chez des sujets qui marchent depuis plusieurs années, on trouve que tous les os du tarse ont leurs conditions réciproques très altérées.

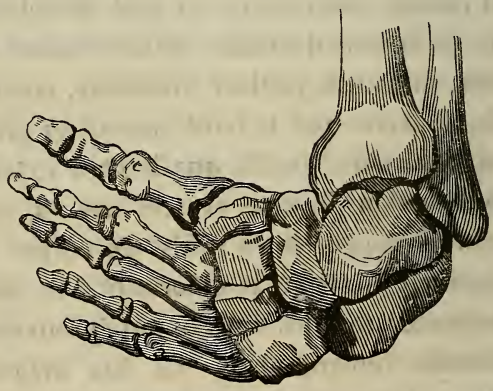

La tubérosité postérieure du calcanéum est dirigée en dedans, l'antérieure l'est en dehors : celle-ci est en outre totalement abandonnée par le cuboïde qui se montre contourné sur son petit axe, de dehors en dedans, de manière à rendre sa face dor-

sale inférieure et son inférieure supérieure. Les deux métatarsiens qui s'articulent avec la face antérieure de ce même cuboïde suivent ses mouvemens et dirigent aussi en bas leur partie supérieure ; ils forment avec lui la presque totalité du point d'appui général, surtout par leur moitié postérieure ; ils sont, au surplus, fléchis sur la plante du pied de manière à relâcher fortement leurs articulations cuboïdiennes au point où elles concourent à composer ce point d'appui. L'astragale paraît très saillant en avant des os de la jambe, apparence due à la saillie réelle des trois quarts de la poulie articulaire de cet os, qui ne sont plus recouverts par la cavité tibio-péronienne ; car, en examinant attentivement l'astragale, on reconnaît bientôt, comme l'avait déjà observé Scarpa, que ses rapports avec le calcanéum sont à peine changés, et que son anormalité consiste tout simplement dans la rotation en dehors de la poulie de l'astragale et dans la rotation en dedans du scaphoïde.

Nous avons vu, en disséquant le pied très difforme d'un enfant de huit ans, tous les os du tarse, tous ceux du métatarse et les phalanges réduits aux deux tiers de leur volume normal ; les facettes cuboïdiennes du calcanéum et scaphoïdiennes de l'astragale avaient complètement perdu leurs cartilages et leur poli. Il en était de même pour les parties de la poulie articulaire de l'astragale qui ne se trouvaient plus en rapport avec la mortaise

tibio-péronienne. Déjà existait le cordon fibro-ligamenteux de nouvelle formation qui ordinairement, chez les sujets difformes un peu avancés en âge, s'étend de la partie interne de la tubérosité postérieure du calcanéum à la malléole interne.

Dans les cas de stréphendopodie observés sur des enfans qui n'ont que peu ou point marché, il est assez rare que la rotation de la poulie articulaire de l'astragale sous l'extrémité inférieure des os de la jambe subisse d'autres modifications qu'une légère torsion de dehors en dedans sans déviation de la poulie en dehors. Alors, la déviation de l'avant-pied en dedans s'opère par le glissement du scaphoïde sur la partie interne de la tête de l'astragale, le cuboïde suivant le mouvement du scaphoïde et laissant à découvert une partie de la surface articulaire cuboïdienne. Dans de tels cas donc, la difformité est le résultat de la demi-luxation et de la torsion de dehors en dedans du scaphoïde et du cuboïde, conditions qui changent la direction de l'avant-pied, rendent son bord interne un peu supérieur et son bord externe inférieur, et font enfin que la base de sustentation se réduit au bord externe et à la moitié correspondante de la plante du pied.

Chez les adultes qui n'ont pas eu leur difformité contenue par une chaussure convenable, les os du pied sont quelquefois tellement bouleversés qu'au premier abord on serait tenté de croire leur

replacement impossible. Nous avons vu, par exemple, la poulie articulaire de l'astragale, mise complètement hors de la mortaise des os de la jambe, faire saillie au dos du pied en avant et en dehors de cette cavité, laquelle ne trouvait plus de point d'appui que sur la face interne du calcanéum. Dans de semblables cas, l'astragale ne garde point ses rapports avec le calcanéum; le ligament inter-osseux est allongé de façon à permettre au premier de ces os son renversement en dehors vers la tubérosité antérieure du second; le scaphoïde est alors entraîné sous la malléole interne, tandis que le cuboïde est renversé vers la plante du pied avec les deux derniers métatarsiens qui s'articulent sur lui; les trois cunéiformes qui ont suivi le mouvement du scaphoïde se trouvent fortement dirigés en dedans et présentent leur face supérieure en bas, le premier moins que les deux autres toutefois. Il résulte de cet ensemble anormal que tout l'avant-pied est porté horizontalement en dedans et que la base de sustentation ne peut plus se composer que de la face supérieure de la deuxième rangée des os du tarse, combinée avec la moitié postérieure des os du métatarse, les orteils se trouvant plus ou moins fléchis vers la plante du pied par le raccourcissement de leurs fléchisseurs longs et courts, raccourcissement qui porte aussi en haut l'extrémité antérieure des métatarsiens. Quant à la plante du pied, elle est excessi-

vement concave, à cause de l'enroulement des os du tarse sur leur petit axe.

Dans ces déviations extrêmes en dedans, les os du pied ont toujours plus ou moins perdu de leur volume normal. Du reste, les changemens de rapports et la déformation des os varient selon le degré et l'ancienneté de la difformité. Nous compléterons cette anatomie pathologique du pied-varus, en finissant notre chapitre, par la description fidèle d'un cas tout-à-fait extraordinaire.

Stréphexopodie (valgus). Les changemens et déplacemens qu'éprouvent les os du pied dans la déviation en dehors (*valgus*), sont en sens inverse de ceux qui les affectent dans la déviation en dedans. Ainsi, les os du tarse, au lieu d'être contournés de dehors en dedans, sont contournés de dedans en dehors, etc. Quand la difformité est très grande, on observe toujours que le scaphoïde glisse sur la moitié externe de la tête articulaire de l'astragale; on remarque aussi un abaissement plus ou moins grand de ce dernier os (l'astragale), de manière à ce que le quart ou le tiers de la surface articulaire de sa tête puisse être facilement senti sous la peau. Souvent il existe un triple écartement au bord interne du pied, entre la partie interne de la tête articulaire de l'astragale et le scaphoïde, entre le scaphoïde et le premier cunéiforme, enfin entre celui-ci et le premier métatarsien. Le cuboïde ne s'ar-

ticule plus que sur la moitié externe de la tubérosité antérieure du calcanéum. Il nous est arrivé de trouver le troisième cunéiforme en contact immédiat avec la partie interne de la facette articulaire de la tubérosité du calcanéum, en même temps que le deuxième cunéiforme était entièrement aplati. Dans le cas dont il s'agit, l'astragale et le calcanéum étaient renversés de dehors en dedans, et tout le côté interne de la face inférieure de celui-ci touchait le sol; le bord externe de la poulie articulaire de l'astragale se montrait aplati, évasé; le bord interne avait des rugosités nombreuses; tout l'avant-pied se dirigeait fortement en dehors, etc. Enfin, la totalité des os du pied malade avait un volume beaucoup moindre que celui des os du pied sain, mais les os les plus maltraités étaient sans contredit l'astragale et le deuxième cunéiforme.

Stréphypopodie (déviation du pied en dessous). Ce genre de difformité étant beaucoup plus rare que les précédens, et surtout que les deux premiers, nous n'avons eu qu'une occasion de le rencontrer à l'état cadavérique, et voici les changemens dont nous avons été frappé en l'observant. Une véritable luxation existait entre la première et la seconde rangée des os du tarse. La base de sustentation était formée de la face dorsale du scaphoïde, de celle des cunéiformes, de celle du cuboïde, des articulations métatarso-phalangiennes, d'une partie de la tête articulaire de l'astragale, et de la

facette articulaire du calcanéum, ordinairement en rapport avec la facette correspondante du cuboïde : ces deux dernières saillies osseuses étaient rugueuses et recouvertes d'un gros durillon à peu près organisé comme un talon. La poulie articulaire de l'astragale, aplatie d'arrière en avant, se trouvait par le fait de la difformité, tournée en haut dans l'endroit où reposait la cavité tibio-péronienne. Quant à la moitié antérieure de cette poulie, elle n'était plus en contact avec l'extrémité inférieure des os de la jambe, et formait une grande saillie raboteuse à la racine du coude pied. Si on avait pu réformer la poulie tout entière et la ramener sous la mortaise tibio-péronienne, en même temps qu'on eût ramené le scaphoïde sur la tête de l'astragale, et le cuboïde sur la facette cuboïdienne du calcanéum, le pied se serait tout de suite trouvé redressé; car les os de la seconde rangée du tarse, ainsi que ceux du métatarse et des phalanges, avaient conservé leurs bons rapports réciproques : c'était plutôt et surtout leur direction qui avait été complètement changée, à cause de la flexion de l'avant-pied sous la première rangée des os du tarse.

Stréphanopodie (déviation du pied en haut). Nous avons peu de choses à dire sur cette cinquième variété du pied-bot. Là, en effet, le pied n'est point ou presque point difforme. La mortaise tibio-péronienne appuie sur la partie antérieure de la poulie articulaire de l'astragale et le col de

cet os : on sent au toucher les trois quarts de la poulie, vers la partie antérieure du tendon d'Achille ; la base de sustentation réside uniquement dans le talon. Nous n'ajouterons rien de plus au sujet de la stréphanopodie considérée sous le rapport de l'anatomie pathologique, parce que jusqu'ici nous n'avons pas trouvé à disséquer un seul pied atteint de cette singulière déviation.

Nous le répétons, les os du tarse qui subissent en général le plus de changemens sont le scaphoïde, le cuboïde, l'astragale et le calcanéum. La tête articulaire de l'astragale est quelquefois très rétrécie et forme une tubérosité qui saillit au dos du pied. Il en est de même pour la tubérosité antérieure du calcanéum dont la facette articulaire a perdu son poli, est amoindrie, raboteuse, et se présente au sol pendant la station verticale. Dans la plupart des cas de stréphendopodie très développée, les deux os du tarse qui forment sa première rangée sont seuls situés sur la ligne de la jambe, tandis que ceux de la seconde rangée occupent un plan plus ou moins transversal avec le métatarse et les orteils. Cette disposition des os que nous venons de dire produisant, comme on l'a vu plus haut, la rotation de l'avant pied en dedans, il en résulte un angle très saillant en avant. On conçoit qu'en pareil cas les os qui ont éprouvé le plus de modifications dans leur forme comme dans

leur placement sont le scaphoïde, le cuboïde, l'astragale et le calcanéum.

Aussitôt que le pied-bot en général, natif ou consécutif, est développé, les muscles de la jambe commencent à s'atrophier, à devenir graisseux ; cette atrophie est bientôt partagée par les vaisseaux, par les aponévroses, par les os eux-mêmes, et quelquefois par les nerfs. Nous disons *quelquefois*, car le dépérissement de ces derniers est loin d'être constant, inévitable, et souvent nous les avons vus conserver leur volume et leurs attributs normaux. Il peut arriver, comme dans les cas de paralysie si souvent mentionnés dans nos observations, que l'atrophie partielle ou générale du membre abdominal et de toutes les parties qui le composent ait précédé la difformité. Chez les enfans nouveau-nés l'atrophie est moins apparente que chez les sujets qui ont déjà marché, surtout que chez les adultes : les os du pied de ces jeunes êtres, particulièrement ceux du tarse, sont encore cartilagineux, pour ainsi dire ; c'est ce qui doit engager le praticien à les réformer, à les redresser le plus promptement possible.

On comprend, sans qu'il soit besoin d'insister davantage à cet égard, que les ligamens doivent éprouver des modifications en rapport avec le bouleversement des os. Ces modifications, au surplus, ont trouvé place déjà dans la description que nous avons faite des différentes variétés de pieds-bots.

Description anatomique d'un double cas de stréphendopodie très développé.

M. Tireau, élève en Médecine, que nous avons eu occasion de traiter lui-même, nous a donné les pieds d'une femme de trente à trente-cinq ans, morte à l'hôpital. Ces deux pieds présentent une très forte déviation en dedans (varus), accompagnée de particularités assez rares, par exemple d'ossifications par engrenure entre la plupart des os du tarse d'abord, ensuite entre les os du tarse et ceux du métatarse. Les articulations tibio-tarsiennes et phalangiennes sont seules douées de mobilité : pour les premières, toutefois, la mobilité n'est possible que dans le sens de l'adduction, les mouvemens d'abduction étant empêchés par une forte bandelette fibreuse qui s'étend transversalement du côté interne de la tubérosité postérieure du calcanéum à la malléole interne, à la partie interne du col de l'astragale, et même à la grosse tubérosité du scaphoïde. Nous allons détailler au reste succinctement cette double et curieuse difformité.

Tout l'avant-pied est fortement dévié en dedans et en arrière, c'est-à-dire que les orteils dépassent le niveau transversal du talon.

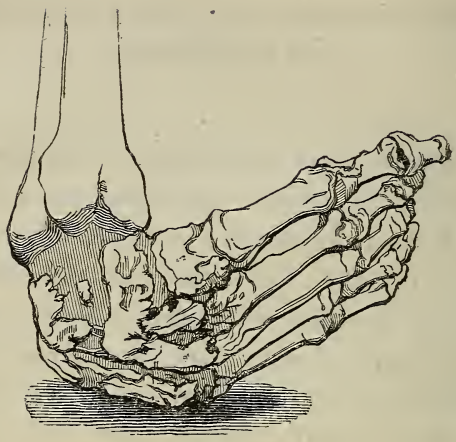

(Voyez planche X.)

La base de sustentation gît dans la face supérieure de l'extrémité postérieure des deux derniers os du métatarse, et dans la face antérieure du cuboïde éloignée de plus d'un demi-pouce des deux métatarsiens avec lesquels elle s'articule dans l'état normal. Tous les os de la seconde rangée du tarse sont fortement enroulés sur leur petit axe, et de dehors en dedans : c'est à cet enroulement qu'il faut attribuer la mauvaise direction et le rétrécissement de l'avant pied, etc., etc.

Donnons maintenant l'état pathologique des principaux os du pied.

L'astragale. Cet os a perdu un grand tiers de son volume; il est dirigé obliquement de dedans en

dehors. Voici la condition de ses différentes faces.

La face supérieure n'a plus rien de normal. La poulie articulaire sur laquelle repose ordinairement la mortaise tibio-péronienne est aplatie d'arrière en avant; elle est à peine grande comme moitié de l'état sain, et forme la partie postérieure de l'os au lieu d'en former la partie supérieure. Tout ce qui se trouve en avant de cette nouvelle face postérieure est revêtu de concrétions, de lamelles osseuses; ces concrétions recouvrent toutes les parties communément placées en avant de la cavité tibio-péronienne, le col et les trois quarts de la tête articulaire de l'astragale, éminence qui ne conserve aucun vestige de sa forme première et n'est plus qu'un mamelon raboteux qui s'articule avec le scaphoïde. La véritable face postérieure n'existe plus; elle est remplacée par l'aplatissement d'arrière en avant de la moitié postérieure de la poulie articulaire, surface contournée violemment en dedans et se confondant avec la petite face interne que l'état normal nous fait voir au côté interne de cette même poulie.

La face interne est concave, raboteuse, très étroite dans le sens vertical.

La face externe, très inégale, est couverte de callosités et de lamelles osseuses comme nous venons d'en voir la plus grande partie de la face supérieure revêtue.

La face inférieure offre une rainure plutôt longitudinale que transversale, garnie de pointes os-

seuses, séparant la grande facette articulaire de la petite. Cette grande facette articulaire est dirigée dans le même sens que la rainure, elle est concave dans la ligne de la longueur de l'os. La petite facette est séparée en deux par une légère éminence longitudinale, elle est reçue dans une dépression qui se trouve exister sur la tubérosité antérieure du calcanéum, etc.

Le calcanéum. Il est d'un volume bien moindre que dans l'état normal; sa tubérosité postérieure est plus petite que l'antérieure, condition inverse de l'ordinaire. Il est dirigé d'arrière en avant, et de haut en bas, de manière à former un angle de quarante cinq degrés avec le plan horizontal. Examinons ses diverses faces.

La face supérieure ou astragalienne présente en avant deux facettes articulaires : l'une, la postérieure et la plus considérable, est allongée d'arrière en avant et de dehors en dedans; une concavité la creuse dans le sens de sa plus grande étendue. La rainure qui sépare cette facette de l'autre est peu marquée, mais affectée de quelques rugosités. La facette antérieure est petite et très concave; elle reçoit la moitié inférieure du mamelon qui remplace la tête articulaire de l'astragale.

La face inférieure n'a de remarquable que son peu d'étendue et sa confusion avec une petite partie de la facette cuboïdienne : elle est au reste couverte d'aspérités plus nombreuses qu'on ne les observe communément dans l'état non difforme.

La face externe est singularisée par la double coulisse des péroniers latéraux, située plus en avant que d'ordinaire. Vers sa partie moyenne on observe une petite facette oblongue, un peu concave, destinée à recevoir la partie interne et inférieure du péroné. La face interne est concave; elle offre à sa partie supérieure une éminence qui sépare en deux la gouttière destinée aux tendons des fléchisseurs et du jambier postérieur, aux nerfs, aux vaisseaux, etc.

La face antérieure est très large : on y voit une facette articulaire en forme d'entonnoir, très irrégulière, à bords déchiquetés et évasés, se prolongeant beaucoup plus en haut et en dehors, qu'en dedans et en bas. Le bord interne de cet entonnoir est séparé en deux par une rainure qui descend jusque dans son intérieur, où se trouvent deux trous destinés sans doute aux vaisseaux de nutrition.

La tubérosité antérieure n'est plus. C'est à son écrasement d'avant en arrière qu'est due cette large surface articulaire qui reçoit le cuboïde.

Le scaphoïde. D'un petit volume, il a conservé une partie de sa forme normale. Il n'est point situé transversalement, mais obliquement, de façon que de ses deux tubérosités l'interne se trouve en haut, et l'externe en bas. Sa face postérieure est concave, peu étendue; elle correspond au mamelon substitué, comme nous l'avons dit, à la tête articulaire de l'astragale. La face antérieure, très petite,

peu déformée, est dirigée obliquement en dedans et présente la triple facette articulaire destinée aux trois cunéiformes. La face supérieure a de particulier une lame osseuse de six lignes de long sur quatre lignes de large, qui vient par engrénement s'unir au tissu osseux de nouvelle formation que nous avons observé tout à l'heure sur le côté externe de la face supérieure de l'astragale. La face inférieure, très rétrécie, est pleine de rugosités; la tubérosité interne porte une petite facette articulaire qui correspond à une semblable de la malléole interne.

Le cuboïde. Celui-ci a conservé à peu près son volume habituel; aussi paraît-il très gros en comparaison avec les autres os du tarse. On ne dirait plus que son rôle est la continuation de la tubérosité antérieure du calcanéum; il est situé sur un plan inférieur et dirigé de dehors en dedans, de haut en bas et d'arrière en avant. S'il a gardé son volume, il est loin d'avoir gardé sa forme; car c'est de tous les os du tarse celui qui a subi le plus de modifications : il est presque méconnaissable

La face dorsale, devenue tout-à-fait face inférieure, offre une lame très épaisse de tissu osseux qui va, par engrenure, s'unir au calcanéum.

La face inférieure est interne, peu étendue en longueur; l'os semble avoir été courbé sur elle : la gouttière destinée au long péronier latéral est très étroite et se continue avec la face interne.

A la face postérieure existe une facette articu-

laire de figure étrange : à peu près au milieu on trouve un mamelon destiné à s'emboîter dans la cavité en forme d'entonnoir que nous avons remarqué sur le calcanéum. L'espèce d'apophyse ordinairement placée à la partie interne de la face postérieure, se montre ici à la partie supérieure de cette face ; elle est aplatie d'avant en arrière, elle est mince, tranchante à son extrémité, etc.

La face antérieure a perdu sa forme et sa direction ; elle n'est plus incrustée de cartilages ; on n'y voit plus les deux facettes articulaires où viennent aboutir ordinairement les deux derniers os du métatarse. La distance entre elle et ces os est de huit lignes au moins.

Les faces interne et externe sont défigurées par des rugosités, des aspérités très nombreuses.

Les cunéiformes. Ainsi que le cuboïde, ils sont bien à peu près dans les dimensions ordinaires ; ils sont même situés à côté les uns des autres : cependant, en raison de la position du scaphoïde, on ne peut pas dire qu'ils sont horizontalement placés par rapport à l'axe du membre, mais bien plutôt qu'ils le sont verticalement les uns au-dessus des autres. Il suit de là que leurs différentes faces ont toutes leur direction changée ; ainsi, la supérieure est devenue externe, l'inférieure interne, etc.

C'est particulièrement entre ces trois os et le scaphoïde que l'on remarque l'ossification par en-

grenure, comme dans la suture pariétale. Des lames osseuses apparaissent aussi dans leurs articulations avec les trois premiers os du métatarse, surtout du premier d'entre eux au premier métatarsien. Nous oublions de dire que des lames osseuses analogues existent entre le cuboïde et le calcanéum.

Quant aux os du métatarse et des phalanges, ils n'ont point changé de figure, mais seulement de direction ; ils sont aussi moins volumineux.

On pense bien que les ligamens ont dû, comme le reste de la constitution du pied, éprouver des modifications énormes. Ce que nous avons dit des os suffit, nous l'espérons, pour faire juger des ligamens. Nous terminerons donc ici ces détails d'anatomie pathologique sur lesquels peut-être nous nous sommes un peu trop étendu. Mais le cas dont il s'agit est si rare et si curieux qu'il nous a semblé mériter une large place dans un traité pratique du pied-bot.

CHAPITRE X.

—

Du traitement.

De tout temps on a cherché à guérir les pieds-bots; mais jusqu'ici, nous sommes las de le répéter, les moyens mis en œuvre étaient si défectueux, les bandages, les massages, les atelles, les appareils de toute sorte faisaient arriver la pratique à des résultats tellement insignifians, qu'à peine dix cas de difformité sur cent pouvaient en recevoir une modification notable ; et sans la machine de Venel, très rationnellement simplifiée par M. D'Yvernois, incessamment imitée et copiée depuis par tous les orthopédistes contemporains, nous ne saurions pas en conscience si les arts mécaniques valent bien la peine qu'on leur attribue une efficacité quelconque en ce qui touche le redressement durable ou non des pieds-bots. Ajoutons qu'ainsi que nous l'avons déjà dit dans le premier chapitre de cet ouvrage, l'ignorance à peu près complète où se trouvaient les médecins sur les causes et la nature positives de la stréphopodie, l'insouciance qui les faisait en abandonner le traitement à la routine grossière du premier mécanicien venu, sont pour une très grande part

dans la rareté comme dans le mauvais destin des cures. Tout cela, au reste, nous importe peu maintenant. Nous n'entrerons donc dans aucun détail descriptif des divers procédés mécaniques que les anciens ou les modernes ont pu croire bons et donnés comme tels. La solution de la question n'était pas là ; il fallait en arriver avec les Allemands, avec Delpech et nous à la section des tendons des muscles qui par leur raccourcissement s'opposent à la restitution de la forme normale du pied; quant à ce que la science des machinistes peut aujourd'hui fournir de véritables secours à l'emploi de ce moyen opératoire, nous renvoyons ceux qui seraient curieux de connaître la machine de Venel, corrigée par D'Yvernois, à l'intéressant mémoire de celui-ci et au manuel d'orthopédie de M. Mellet, nous réservant de décrire en temps et lieu l'appareil que le besoin de contenir et de diriger le pied après l'opération nous a fait inventer. Notre livre étant d'ailleurs un ouvrage pratique, composé pour démontrer les avantages de la ténotomie appliquée à la guérison des pieds-bots, et non pour traiter de la cure de ces infirmités par des appareils mécaniques, nous avons hâte conséquemment d'arriver au fait essentiel de ce travail. Occupons-nous donc de la section des tendons des muscles dont le raccourcissement a développé et entretenu le pied-bot.

De la section du tendon d'Achille.

Comme on l'a vu dans notre premier chapitre, ce fut le médecin saxon Thilénius qui le premier, en 1782, imagina de faire couper le tendon d'Achille pour guérir un pied équin. Il n'eut point, à ce qu'il paraît, l'occasion de répéter plus tard cette audacieuse expérience. En 1809, Michaëlis, chirurgien de Marbourg, s'empara, mais à demi, de l'idée de Thilénius et traita plusieurs pieds-bots en incisant seulement une partie du tendon d'Achille, tandis qu'il allongeait le reste de son mieux. En 1812, Sartorius guérit un pied équin par la section pure et simple, telle que l'avait indiquée l'habile théoricien saxon. En 1816, Delpech de Montpellier, à qui nous devons les données les plus saines sur la nature des pieds-bots, renouvela la même tentative à l'égard d'un pied équin très difforme. Quinze ans plus tard, un praticien du Hanovre, Stromeyer, qui avait lu Delpech, qui l'avait compris et admiré, fit comme lui et réussit très heureusement. Malgré tout cependant, en dépit de tentatives la plupart si bien récompensées, il est pénible, mais juste, de dire que la section du tendon d'Achille appliquée au redressement des pieds-bots n'avait guère rencontré chez nous que dérision et incrédulité. On sait comment toutefois, enhardi par les succès de devanciers qu'on s'obstinait tout simplement à dé-

clarer téméraires ou insensés, éclairé surtout par nos nombreuses expériences sur les animaux vivans, nous nous sommes décidé à pratiquer le premier à Paris, le 23 octobre 1835, une opération jugée si formidable ; on sait aussi combien fut heureux le résultat que nous obtînmes et que plus de deux cents guérisons, sans un seul cas d'insuccès, ont aujourd'hui si brillamment confirmé (1).

Après ces quelques mots sur l'historique de la section du tendon d'Achille en général, il convient maintenant que nous fassions connaître les procédés opératoires de Delpech et de Stromeyer; car ces deux chirurgiens sont les seuls parmi nos prédicateurs qui aient émis des opinions vraiment raisonnables touchant l'emploi de ce moyen de guérison des pieds-bots : le premier en l'établissant sur des données anatomiques et physiologiques aussi solides que possible, le second en lui faisant subir d'importantes et salutaires modifications. Ensuite nous parlerons de notre manière d'envisager et d'exécuter l'opé-

(1) Nous devons dire ici que plus de dix ans avant cette première opération, au commencement de 1825, nous eûmes la pensée de répéter la tentative de Delpech telle que nous l'avions trouvée consignée dans son Mémoire sur le pied-bot ; mais l'hésitation des personnes auxquelles était confié le sujet que nous nous préparions à opérer, la visite que nous reçûmes d'une jeune personne traitée infructueusement par Delpech pendant plus d'un an, sans que l'illustre praticien eût voulu renouveler sur elle son expérience de 1816, nous firent renoncer à l'exécution de notre projet.

ration dont il s'agit. Le lecteur jugera si nous sommes à notre tour digne de quelque estime, ou si nous n'avons fait que nous traîner servilement à la suite des deux savans que nous venons de nommer. Enfin nous décrirons les procédés de MM. Bouvier et Scoutetten qui sont venus après nous. Quant aux praticiens qui ont répété cette opération depuis, ils ont imité bien ou mal les procédés anciens, ou s'ils en ont proposé de nouveaux, ceux-ci nous semblent tout-à-fait inapplicables et même dangereux dans la plupart des cas.

Procédé de Delpech pour la section du tendon d'Achille.

Rapportons la description que le savant et infortuné chirurgien a fait lui-même de son unique opération. Il s'agissait, comme nous l'avons dit tout à l'heure, d'un cas de pied équin (stréphocatopodie) « Le malade situé horizontalement, cou-
« ché sur son ventre de manière à présenter au
« grand jour la région du tendon d'Achille, nous
« plongeâmes la lame d'un bistouri droit en avant
« de ce tendon, et nous la fîmes passer d'outre en
« outre, du côté interne au côté externe de la
« jambe, de manière à diviser la peau sur les deux
« côtés, dans une étendue d'un pouce dans le
« sens de la longueur, et avec elle le tissu cellu-
« laire en avant du tendon. Cet instrument fut
« aussitôt retiré et remplacé par un bistouri très

« convexe à son extrémité, dont le tranchant fut « dirigé d'avant en arrière contre le tendon, lequel « en fut divisé transversalement dans la totalité « sans altérer la peau qui le recouvrait. »

Voilà le procédé de Delpech. Il ne nous paraît pas exempt d'inconvéniens. Ainsi, par exemple, les incisions parallèles à la longueur du tendon sont évidemment trop prolongées et peuvent exposer le tendon à l'exfoliation, accident qui se manifesta précisément chez le sujet opéré. A la suite de cette exfoliation survint une suppuration si abondante que le chirurgien fut obligé d'attendre *vingt-huit jours* avant de commencer l'extension. Alors les extrémités du tendon coupé, qu'il avait tenues le plus rapprochées possible, étaient, ainsi que les faces latérales, devenues adhérentes avec la peau : on juge, en conséquence, combien l'extension fut difficile et par quelles horribles douleurs le malade dut acheter sa guérison.

Procédé de Stromeyer.

Ce chirurgien fait asseoir le sujet sur une table, latéralement à lui, de façon à ce qu'il ne lui présente que le membre qui doit être opéré. Un aide s'empare du genou et le fixe fortement; un autre saisit le pied et le fléchit en telle sorte que le tendon est aussi tendu que possible. Alors M. Stromeyer s'arme d'un bistouri pointu, très étroit et recourbé en ce sens que le tranchant offre une convexité

vers son tiers inférieur ; il l'enfonce à plat, à trois pouces au-dessus de l'insertion du tendon, entre celui-ci et le tibia. Le dos du bistouri étant ensuite tourné vers l'os, et son tranchant vers le tendon, le chirurgien lui fait exécuter, par la partie convexe du tranchant, des petits mouvemens de scie sur le tendon lui-même, lequel se trouve presque aussitôt coupé par une brusque séparation des extrémités, accompagnée d'un craquement très perceptible à l'ouïe.

On voit que le procédé opératoire de Stromeyer est une heureuse modification de celui de Delpech, et que, si le chirurgien du Hanovre fait, comme le praticien de Montpellier, une double incision de la peau de la partie interne à la partie externe, il n'a point autant que lui à craindre l'introduction de l'air dans les plaies, puisque celles-ci n'ont que la largeur de la lame du bistouri, etc.

Section des tendons (ténotomie) *selon notre procédé* (1).

Quant à ce qui nous regarde, comme nous n'appliquons point seulement la ténotomie au pied équin, mais à tous les pieds-bots, on com-

(1) Notre procédé opératoire a été décrit dans les observations que nous avons adressées aux Académies des Sciences et de Médecine, les 9 et 11 janvier 1836, dans le bulletin de l'académie royale de Médecine du 15 mars 1837, dans la thèse de M. Pivain, de Pont-Audemer, sur la *section* des tendons pour guérir les pieds-bots, thèse soutenue à la Faculté de Médecine de Paris le 14 juillet 1837, etc.

prendra facilement que notre procédé doit varier plus ou moins, selon l'indication, selon l'espèce du pied-bot, selon la saillie et la déviation du tendon, etc. Ordinairement, toutefois, nous faisons, comme Delpech, coucher le malade sur le ventre; ensuite saisissant le pied gauche avec la main gauche, ou le pied droit avec la main droite, selon que la difformité est à droite ou à gauche, nous portons l'instrument que nous appelons *ténotome* et que nous décrirons plus bas, directement à la partie antérieure du tendon d'Achille, à un pouce ou deux de son insertion au calcanéum; nous imprimons au ténotome deux ou trois petits mouvemens de va et vient, et tout aussitôt le tendon se trouve divisé transversalement d'avant en arrière, c'est-à-dire des os de la jambe à la peau. Nous avons toujours soin, et ceci n'est point sans quelque difficulté, que la peau, l'aponévrose jambière et les lames membraneuses du tissu cellulaire sous-cutané, qui forment une espèce de gaîne au tendon, restent parfaitement intactes. Dès que le tendon est coupé, un craquement sensible se fait entendre, le bout supérieur de la division se rétracte, et l'affaissement de la peau témoigne du vide pratiqué entre les deux tronçons; il est dès lors évident que la section est complète. Cette opération doit durer de trois à cinq secondes; et l'unique incision faite par le ténotome, plus petite certainement qu'une piqûre de lancette, laisse à peine échapper deux ou trois gouttes de sang. Chez la plupart des sujets,

la douleur est nulle ; chez les plus irritables, le sentiment d'une piqûre ou d'un pincement se fait percevoir, mais pour disparaître à l'instant.

Nous ferons remarquer qu'il est essentiel de toujours introduire le ténotome à la partie interne du tendon d'Achille. De cette manière on est sûr de le couper en totalité ; tandis que si l'on porte l'instrument de dehors en dedans, il peut arriver que la partie externe du tendon soit seule coupée, ou bien que le petit tendon du plantaire grêle, situé le long du bord interne de celui d'Achille, échappe au tranchant du ténotome, lorsque, par exemple, la déviation en dedans de la tubérosité postérieure du calcanéum dirige fortement en ce sens le tendon d'Achille lui-même. Le cas se présentant, il faudrait réintroduire l'instrument ; ce qui n'aurait pas lieu sans causer quelques douleurs au malade. Un autre inconvénient : Si pour faire la section du tendon sur un jeune sujet atteint de varus, on pratique l'incision de dehors en dedans, il devient presque impossible à l'opérateur d'atteindre la partie interne du tendon, celui-ci, chez les enfans qui n'ont pas encore beaucoup marché, se trouvant très large comparativement, comme membraneux et presque appliqué aux os de la jambe : c'est pourquoi il nous est arrivé, dans des cas de ce genre, d'employer un autre procédé. Après avoir ouvert à la peau, vers le bord interne du tendon d'Achille et parallèlement à sa longueur, une petite incision de quatre à six lignes, nous introdui-

sions dans cette plaie les branches d'une paire de ciseaux droits et mousses, assez ouvertes pour saisir le tendon transversalement, l'une à sa partie antérieure, l'autre sous la peau, et rapprochant ensuite les anneaux nous coupions le tendon d'un seul coup.

Quoique avec ce procédé, très prompt et très facile, on soit toujours sûr de diviser totalement le tendon, il est juste cependant de lui reconnaître quelques inconvéniens. Ainsi, celle des deux branches des ciseaux que l'on introduit sous la peau, coupe les lames membraneuses du tissu cellulaire, l'aponévrose jambière, etc., en même temps qu'elle coupe le tendon d'Achille. Malgré tout, pour opérer sur les petits enfans, nous préférerons toujours cette méthode à celle de la section d'arrière en avant, parce qu'en la pratiquant, nous le répétons, on ne risque point de laisser une portion du tendon non coupée ; on ne risque pas non plus, pendant un mouvement que pourrait faire le patient, de couper quelqu'une des artères de la partie postérieure de la jambe, la tibiale postérieure ou la péronière, par exemple, deux artères, la première surtout, qui sont si près du tendon d'Achille chez les enfans.

Nous n'avons employé que trois fois les ciseaux pour couper le tendon d'Achille, et les trois fois sur de tous jeunes enfans chez lesquels le tendon ne faisait presque point de saillie sous la peau, et était tout-à-fait dévié en dedans. Chez l'un de ces

enfans nous avons, après le tendon d'Achille, coupé le tendon du jambier antérieur, et par le même procédé. Mais depuis longtemps déjà nous n'employons plus les ciseaux pour couper le tendon d'Achille. L'habitude que nous avons de notre ténotome nous dispense dans tous les cas d'avoir recours à un autre instrument.

Nous allons maintenant parler des procédés opératoires de MM. Bouvier et Scoutetten ; nous les plaçons après le nôtre, parce que, nous le répétons, ces deux praticiens ont opéré *après nous*.

Procédé de M. Scoutetten.

« Lorsque je pratique la section du tendon chez de jeunes enfans, dit l'habile chirurgien de Metz, je les fais coucher sur le ventre et soutenir sur les genoux d'un aide intelligent. Quand j'opère des adultes, je leur donne la même position en les couchant sur un lit. Un aide maintient solidement le bas de la jambe, pendant qu'un second aide saisit le pied et le fait fléchir dans le but de tendre et de faire saillir le tendon d'Achille. Si l'opéré est très jeune, je saisis moi-même le pied, et lui imprime le mouvement que je viens d'indiquer. Armant alors ma main du ténotome, j'applique la pointe de l'instrument contre le tendon, pendant que les doigts libres de la main gauche tendent la peau en la faisant un peu glisser en dedans. Dans le premier temps de l'opération, j'enfonce mon instrument dans les tissus en le glissant

le plus près possible du tendon, que je contourne d'arrière en avant et de dedans en dehors. Lorsque, à l'enfoncement de la lame, et quelquefois à la petite saillie externe de la peau, je reconnais que mon instrument a dépassé l'épaisseur du tendon, j'exécute le second temps de l'opération : le manche du ténotome est abaissé, et, par suite, le tranchant de la lame est fortement appliqué contre les tissus qui sont à diviser ; j'imprime à l'instrument de très petits mouvemens de va et vient : une sorte de cri m'annonce la division des fibres tendineuses, et tout-à-coup un craquement sourd et brusque me fait connaître que le tendon est tout-à-fait divisé. »

Tel est le procédé opératoire de M. Scoutetten, ainsi que ce savant praticien l'a décrit lui-même dans son Mémoire sur la cure du pied-bot, publié au mois de septembre ou octobre 1838. Ce procédé a beaucoup de rapports avec le nôtre. Comme nous, le chirurgien de Metz conseille de faire la section avec un seul instrument, le *ténotome*, instrument imité, ainsi qu'il l'avoue très loyalement, de celui qu'il nous a vu employer en 1836, à l'établissement de l'allée des Veuves, dans une opération faite devant feu Broussais et lui.

Toutefois, nous sommes loin de partager la manière de voir de M. le docteur Scoutetten relativement à l'intervalle à laisser entre l'opération et l'application de la machine. La section faite, il conseille d'attendre quatre ou cinq jours avant

de placer le pied dans l'appareil extensif, afin, dit-il, « de ne point déterminer des tiraillemens qui, s'ajoutant à l'irritation produite par la section du tendon, pourraient amener des accidens inflammatoires; » tandis que nous, au contraire, nous plaçons le pied dans la machine immédiatement après la section, pour le maintenir dans l'état où il se trouve par l'effet de la section elle-même, c'est-à-dire pour profiter de l'écartement que la rétraction des muscles du mollet vient de déterminer entre les deux fragmens du tendon coupé, écartement, comme nous l'avons dit, qui varie ordinairement de six à dix lignes. Nous agissons ainsi, parce que le maintien de cette position non forcée aide puissamment la nature à faire son travail réparateur, parce que nous arrivons par là, quarante-huit ou soixante-douze heures après l'opération, à voir la substance intermédiaire formée entre les deux bouts du tendon assez développée pour nous permettre de commencer la distension générale, et conséquemment la flexion du pied sur la jambe. Nous insistons fortement là-dessus, parce que, trois ou quatre fois dans notre pratique, il nous est arrivé involontairement de faire attendre pendant deux ou trois jours le sujet opéré après une machine inachevée ou mal construite, et que toujours nous avons vu nos malades accuser une violente douleur et une sensation de déchirement dans la région du tendon, en même temps que nous y remarquions de l'ecchy-

mose. Chez l'un d'eux même, les douleurs furent si vives, qu'elles nous firent un moment craindre pour le succès de la cure.

Nous sommes convaincu, au reste, que, lorsque M. le docteur Scoutetten, borné jusqu'ici à cinq ou six opérations du pied-bot, en aura fait un plus grand nombre, il changera d'avis sur le temps opportun de l'application de la machine. Un chirurgien aussi distingué que lui s'apercevra bien vite des modifications dont les préceptes qu'il a formulés sont susceptibles.

Procédé de M. Bouvier.

M. Bouvier, après avoir fait coucher son malade sur le ventre et donné le membre à tenir à un aide qui porte le pied dans le sens de la flexion, pratique alors, avec la pointe d'une lancette ou d'un bistouri, une légère piqûre sur le côté du tendon vis-à-vis de l'endroit où il présente le plus de saillie. C'est par cette piqûre que le chirurgien introduit ensuite un bistouri à lame étroite, à pointe mousse, qui passe entre la peau et le tendon, et coupe celui-ci de sa face cutanée à sa face profonde, sans léser les tégumens du côté opposé, etc.

Ce dernier procédé, qui paraît fort simple de prime-abord, a, selon nous, de graves inconvéniens. Nous nous bornerons à les indiquer, car notre critique ne veut rien avoir de malveillant.

1° En coupant le tendon d'Achille d'arrière en avant avec un bistouri à pointe mousse, on ne peut se dispenser, lors de l'introduction de l'instrument, de déchirer le tissu cellulaire interposé entre la peau et l'aponévrose jambière, et c'est à ce déchirement inévitable qu'il faut rapporter l'ecchymose produite après la section, dans l'intervalle qui sépare les deux bouts du tendon coupé. 2° Par cette méthode, avant d'arriver au tendon, l'opérateur coupe nécessairement l'aponévrose jambière et les lames membraniformes du tissu cellulaire qui constituent ce que l'on pourrait appeler la gaîne de ce tendon. 3° Si, lorsque le chirurgien arrive à couper les fibres profondes les plus rapprochées des os de la jambe, le patient vient à faire un mouvement, comme cela peut arriver chez un sujet d'un tempérament très nerveux, ou seulement si la rétraction du fragment supérieur du tendon est brusque et instantanée, il est à craindre que le tranchant de l'instrument ne vienne à porter sur une des artères de la partie postérieure de la jambe, la tibiale postérieure, par exemple, ou même la péronière, et alors l'opérateur serait obligé de lier l'artère qu'il aurait endommagée, opération bien autrement sanglante, bien autrement douloureuse que ne peut jamais l'être notre section du tendon d'Achille, laquelle détermine chez la plupart des personnes une sensation tout au plus semblable à celle que fait éprouver la simple saignée du bras. 4° Enfin, il

est bon de remarquer que chez les enfans en bas âge et même chez quelques adultes, le tendon d'Achille ne forme point de relief sous la peau et semble être collé aux os de la jambe; on conçoit combien, dans des cas semblables, le malade risquerait, par le procédé dont nous parlons, de se voir couper une des artères désignées tout-à-l'heure. Quant à nous, nous sommes pleinement convaincu que, toutes les fois qu'on s'est servi du procédé de M. le docteur Bouvier, les circonstances ci-dessus décrites étant données, on a dû laisser entières les fibres profondes du tendon, et que si l'opération a réussi malgré cette section incomplète, c'est grâce à la force de la machine, qui a produit toute seule l'allongement des fibres non coupées. Nous laissons à penser combien peuvent être vives et constantes les douleurs résultant de ce dernier travail.

Au surplus, la section du tendon d'Achille ne suffit pas toujours pour ramener un pied difforme à sa rectitude normale. Ainsi, pour redresser un varus de grand développement, il est souvent nécessaire de couper et le tendon d'Achille et le tendon du muscle jambier antérieur, parce que le rac-

courcissement extrême de ce dernier muscle empêcherait irrésistiblement l'avant-pied de se porter en dehors, et son bord interne de s'abaisser (voyez pl. VIII, fig. 1 et 2). Toutes les fois, du reste, qu'il nous a fallu en venir à cette section supplémentaire, nous l'avons faite avec le plus grand succès, en la pratiquant sous la peau, absolument comme pour le tendon d'Achille. De même, dans beaucoup de cas de pied équin valgus, le chirurgien peut se voir obligé de couper le tendon du long péronier latéral, avant d'avoir ou après avoir coupé le tendon d'Achille, parce qu'autrement le pied se porterait en dehors et tomberait appuyé sur son bord interne, la malléole de ce côté étant fortement saillante. Cette section se fait sous la peau comme les autres. Quelquefois aussi, quand le gros orteil est renversé sur le métatarse, il faut couper le tendon de son extenseur propre. Il nous est arrivé, dans un cas de stréphanopodie, déviation du pied en haut, de couper à la fois les tendons du jambier antérieur, du long extenseur du gros orteil, et du long extenseur commun des orteils. La section de tous ces tendons n'avait été pratiquée par personne avant nous, et cela par la raison bien simple qu'ayant été le premier à étendre la section du tendon d'Achille à tous les pieds-bots autres que le pied équin, nous avons été aussi le premier à reconnaître la nécessité de hâter la cure par des opérations servant, pour ainsi dire, d'appendice à la première.

Nous avons maintenant quelques mots à dire sur la manière de couper ces divers tendons, sur le point de division que nous avons choisi et que nous croyons le plus convenable, etc.

Ainsi qu'on vient de le voir, nous pratiquons toutes les sections uniformément, c'est-à-dire sous la peau, et de la face profonde à la face cutanée. Le point que nous adoptons de préférence pour couper le tendon du jambier antérieur, est celui de son plus grand relief, ordinairement à quelques lignes au dessous du ligament annulaire. Notre choix est encore le même quand c'est le tendon du long extenseur propre du gros orteil qu'il s'agit de couper. Il peut arriver qu'on soit obligé de faire la section de ce dernier tendon simultanément avec celle du tendon du jambier antérieur, dans les cas, par exemple, de grande déviation du pied en dedans ou en haut : alors il convient que ces deux sections soient pratiquées du même coup. Il faut surtout avoir bien soin de ne faire qu'une piqûre, d'introduire le ténotome de dehors en dedans, le dos de la lame tourné vers les os; de cette façon, on évite sûrement de toucher à l'artère pédieuse, qui, au surplus, a la bonne habitude de rester appliquée aux os du pied et de ne pas suivre le mouvement des tendons, quand leur tension ou leur rétraction les fait s'écarter des os. Nous devons faire observer cependant, et cette exception n'en est pas une, que dans les cas de simple renversement du gros orteil sur le métatarse, il est

préférable d'attaquer le tendon de l'extenseur propre de ce doigt vers la première articulation métatarso-phalangienne, car c'est là qu'en pareille difformité il présente le relief le plus fort. Une fois, comme nous l'avons déjà dit (voyez l'observation de M. Charles Rapilly, et la pl. VIII, fig. 4), nous avons eu occasion, dans le cas d'une stréphanopodie énorme, de couper tous les tendons des muscles longs extenseurs des orteils, ainsi que ceux du jambier et du péronier antérieurs. Nous avons commencé cette curieuse série opératoire sur le même pied, par faire, selon les règles établies plus haut, la section du tendon de l'extenseur du gros orteil et celle du tendon du tibial antérieur; puis, ayant introduit de nouveau le ténotome vers le bord externe du péronier antérieur à trois ou quatre lignes au-dessous de la première incision, nous l'avons fait glisser derrière le tendon de ce muscle et les quatre de l'extenseur commun, et tous les cinq se sont trouvé coupés ensemble par le simple mouvement de va et vient imprimé deux ou trois fois à l'instrument. Il ne nous a fallu que dix ou douze secondes pour faire ainsi la section de sept cordes tendineuses, au moyen de deux piqûres grandes à peu près comme celle de la saignée du bras.

Quant aux tendons des péroniers latéraux, nous les divisons ordinairement à un pouce ou un pouce et demi au-dessus de la malléole externe, et toujours par le même procédé. Enfin, nous n'avons

qu'une manière d'opérer la section des tendons de tous les muscles dont l'état anormal entretient une difformité quelconque : ainsi ceux du biceps crural, du demi-tendineux et du demi-membraneux pour les flexions de la jambe sur la cuisse ; ainsi celui du biceps brachial pour les flexions de l'avant-bras sur le bras ; ainsi même ceux du sterno-mastoïdien dans les cas de torticolis, etc.

Quand le bas de la jambe est très gros chez le sujet difforme, quand le tendon d'Achille paraît enveloppé d'une grande quantité de tissu cellulaire graisseux et comme œdémateux, il est utile, en faisant la section, de percer la peau de part en part, au lieu de se borner, comme à l'ordinaire, à une seule piqûre. C'est un moyen assuré de prévenir l'ecchymose, ainsi que les douleurs ultérieures qui pourraient tourmenter l'opéré. Deux de nos malades qui se trouvaient dans les conditions que nous venons de mentionner, et que nous avions opérés par simple piqûre, ont eu des ecchymoses assez étendues, suivies chez l'un d'un érysipèle de la partie postérieure du pied et de toute la moitié inférieure de la jambe; chez l'autre, d'un petit abcès du côté du tendon opposé à la piqûre. Tout cela n'amena point de conséquences fâcheuses, si ce n'est un retard de guérison, résultat toujours très grave, selon nous, et qui nous porte à éviter soigneusement ces ecchymoses, parce qu'elles ont pour effet d'endolorir les environs du tendon coupé, ainsi que le reste du

pied, souvent même la jambe tout entière, et d'y produire un gonflement œdémateux qui peut aller jusqu'à forcer le sujet de suspendre pour quelques jours l'usage des machines de contention. Or, rien n'est plus difficile que de faire reprendre aux malades les machines qu'un accident survenu dans le commencement du traitement leur a fait abandonner.

Avant de parler de l'appareil mécanique qu'il est convenable d'employer après la section des tendons, disons un mot de notre *ténotome*, instrument que nous avons substitué à ceux de Delpech et de Stromeyer. Le ténotome est une espèce de scalpel dont le tranchant est convexe et regarde le plat du manche. Ce tranchant est long d'à peu

près quinze lignes sur deux lignes et demie de largeur dans sa plus grande convexité. Le manche de l'instrument, ainsi disposé en sens inverse de la lame, a l'avantage de pouvoir être saisi facilement et solidement; tandis que, monté comme les scalpels ordinaires, il pourrait tourner entre les doigts, surtout quand le tendon à couper se trouve être dur et comme cartilagineux.

Depuis quelque temps nous avons imaginé, au

lieu d'un ténotome qui ressemble à un scalpel, un autre qui ressemble à un bistouri; sa lame a la

forme et les dimensions de celle du premier; mais le talon de cette lame, beaucoup plus long que dans les bistouris ordinaires, est aplati transversalement, au lieu de l'être parallèlement au tranchant; de cette manière, il peut être tenu aussi fermement que le premier (1).

La convexité de la lame du ténotome rend la section du tendon plus sûre et plus prompte; grâce à cette disposition, il peut suffire d'un seul mouvement de va et vient pour diviser un tendon énorme, au lieu qu'avec un instrument à lame droite, il faut appuyer très fortement sur le tendon et le soumettre à un sciage prolongé qui n'est certainement pas sans douleur. D'ailleurs, c'est une vérité vulgaire en pratique comme en physique qu'un instrument coupe d'autant mieux que son tranchant est plus convexe. On a prétendu qu'un bistouri à lame droite et étroite avait l'avantage de ne faire qu'une piqûre au lieu d'une incision, et de la faire moins douloureuse que notre ténotome :

(1) Si nous préférons ce dernier instrument, ce n'est point parce qu'il est plus commode que le premier, mais parce qu'il peut entrer dans une trousse comme un bistouri ordinaire.

c'est là une objection à la puérilité de laquelle ceux qui l'ont imaginée n'ont certainement pas songé.

Dès que le tendon est coupé, on panse la petite piqûre ou incision en y appliquant un morceau de sparadrap de diachylon gommé, ou tout simplement en la recouvrant d'une légère compresse de linge fin, assujettie par une bande dont on enveloppe le bas de la jambe et une partie du pied; ensuite on met le pied dans un appareil mécanique dont l'action doit être de ramener, de replacer les surfaces articulaires des os dans leurs rapports normaux, d'aider au développement de la substance intermédiaire qui va se former entre les extrémités du tendon coupé, enfin d'allonger les muscles raccourcis dont les tendons n'ont pas été soumis à la section. Toutefois, avant de faire agir cette puissance de replacement et d'allongement, il faut attendre que la substance intermédiaire fabriquée par la nature soit assez formée pour permettre son extension: état que l'on reconnaît quarante-huit ou soixante-douze heures après la section, à une apparence de continuité du tendon, ou bien à un bourrelet existant entre les deux segmens. C'est seulement alors qu'il convient de commencer à ramener le pied dans la flexion sur la jambe, en même temps qu'on exerce une compression sur ses parties saillantes. Puis chaque jour on augmente la flexion en relevant la semelle de la machine jusqu'à ce que le pied forme un angle droit, ou même un angle rentrant avec

la jambe. Ce travail réformateur doit être accompli en quinze ou vingt-cinq jours, s'il s'agit d'un pied équin ; en un mois ou cinq semaines au plus, s'il s'agit d'un pied-bot varus, etc.

Pour opérer convenablement sur un pied-bot varus, il est nécessaire que l'appareil mécanique réunisse cinq actions différentes et qui doivent pouvoir au besoin se faire sentir simultanément ou séparément. Il faut une action pour allonger la substance intermédiaire et les muscles profonds de la face postérieure de la jambe, etc. ; il en faut une autre pour agir par la compression sur la moitié postérieure du bord externe du pied ; une troisième, pour reporter l'avant-pied en dehors, en opérant sur la moitié antérieure de son bord interne ; la quatrième doit ramener la plante du pied en dessous, et la cinquième repousser en dehors la tubérosité postérieure du calcanéum ou talon. La machine que nous avons inventée et que nous employons déjà depuis long-temps, réunit ces cinq actions ou puissances. L'on conçoit, du reste, qu'étant applicable à tous les genres de pieds-bots, il n'est pas toujours indispensable qu'elle les fasse agir de concert : par exemple, dans le pied équin simple, direct, on n'a besoin que de sa première action, etc. Dans le pied-bot en dehors, il faut qu'elle soit modifiée, il faut que la platine qui porte le levier soit placée sur le bord interne de la semelle de bois, au lieu de l'être, comme pour les autres variétés du pied-bot, sur la face externe de cette semelle.

Voici au reste la composition et la figure de notre machine.

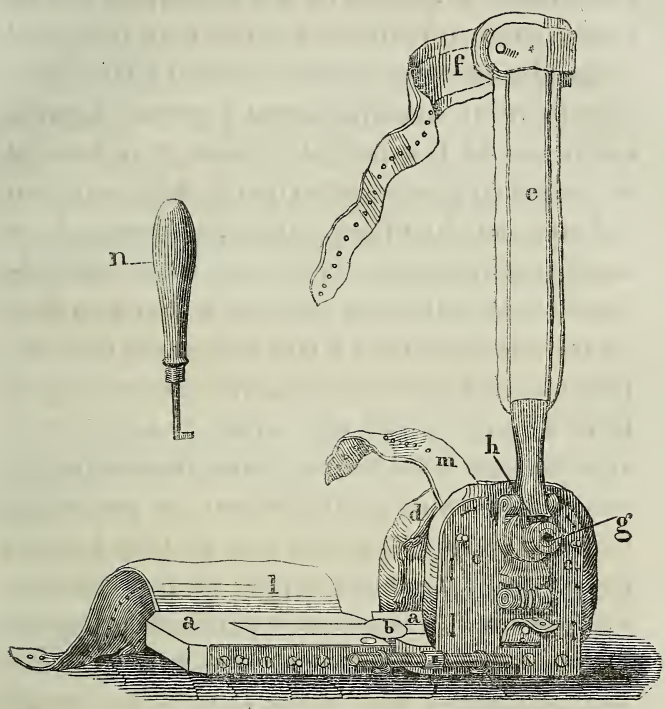

Une planchette ou semelle en bois à peu près quadrangulaire, à pans coupés, est divisée en deux moitiés inégales *aa*, l'antérieure plus longue que la postérieure. Les deux moitiés de cette semelle s'articulent ensemble par un axe vertical *b*, qui ne leur permet que des mouvemens latéraux. La moitié antérieure, destinée à supporter tout l'avant-pied du malade, reçoit l'impression qui détermine ses mouvemens d'une vis de rappel sans fin, laquelle tourne dans deux pitons mobiles, fixés l'un sur le bord externe de cette moitié antérieure de

la semelle, l'autre sur la même face de la moitié postérieure. Au milieu de la vis de rappel est une interruption en renflement percée d'un trou carré *i*, dans lequel entre la clef *n* servant à faire marcher la vis et conséquemment à porter la partie antérieure de la semelle de dehors en dedans ou de dedans en dehors, selon que la difformité tient du varus ou du valgus. Au bord interne de la moitié antérieure est clouée une large bande de cuir *l*, dont l'extrémité flottante se divise en deux ou trois chefs destinés à être fixés sur le bord opposé par des boutons placés à cet effet en avant de la vis de rappel; c'est cette bande de cuir *l*, convenablement matelassée ou garnie de coussins, qui sert à maintenir l'avant-pied sur la planchette. Une platine en tôle d'acier *cc*, de trois à quatre pouces de haut sur une largeur un peu moindre, s'élève du bord externe de la partie postérieure de la planchette; cette platine, solidement fixée à sa base, est percée dans tout le reste de sa circonférence de petits trous servant à coudre sur elle le coussin matelassé qui recouvre sa surface interne. A sa partie inférieure est une ouverture horizontale, longue d'un pouce, par laquelle passe le bout d'une courroie qui vient s'agraffer à un bouton situé un peu plus haut; cette courroie *m* embrasse le coude-pied, maintient le talon sur la moitié postérieure de la planchette, et vient aboutir par son autre extrémité à un autre bouton fixé sur la platine opposée *k*. Quant à la platine externe *cc*, c'est

elle qui supporte la plus grande partie du mécanisme général de la machine, ainsi le levier *e* et ses engrenages.

Le levier *e* doit être de la longueur de la jambe. Il se termine à sa partie supérieure par une large courroie matelassée *f* qui fait l'office de jarretière, et se ferme, après avoir entouré la jambe, au moyen d'un bouton, comme les autres. Dans toute sa partie supérieure, à peu près les trois quarts de sa longueur totale, le levier est garni en laine et recouvert de peau ; vers son quart inférieur, il se brise par un nœud de charnière, et cette dernière partie de la longueur appuie tout entière sur la face externe de la platine *cc* déjà décrite. Ici le mécanisme présente une assez grande complication. Au-dessous du nœud de charnière, le levier se découpe en quart de cercle denté verticalement, et s'engrène ainsi sur les pas d'une vis sans fin horizontalement enfermée dans une boîte percée d'un trou carré *g* et solidement rivée sur la platine. Cette seconde vis a pour mission de faire exécuter au levier des mouvemens latéraux, c'est-à-dire de le porter en dedans ou en dehors, mouvemens qui sont aussitôt imprimés en sens inverse au reste de la machine, de telle façon que le levier étant solidement appliqué sur la jambe au moyen de la courroie-jarretière dont nous avons parlé, si, plaçant la clef *n* dans le trou *g*, on vient à ramener le levier en dehors, la platine comprime tellement le côté externe du tarse, qui dans les

cas de déviation du pied en dedans, est ordinairement la face vers laquelle la plupart des os de cette partie du membre ont été repoussés, que, si l'on ne craignait de causer au malade une trop vive douleur et aux os un déplacement trop brusque, le tarse pourrait à l'instant même reprendre sa figure et son habitude normales. Si l'on imprime au levier le mouvement contraire, c'est-à-dire celui de dehors en dedans, on voit la machine s'incliner de dedans en dehors et former une concavité capable de loger la plus forte saillie possible d'un pied varus; alors, que la difformité vienne à être placée dans la machine ainsi inclinée et élargie par le rapprochement du levier contre la face externe et supérieure de la jambe, si, au moyen de la vis sus-indiquée, nous rappelons le levier en dehors, nous comprimons les parties saillantes du pied à volonté, aussi légèrement comme aussi puissamment que nous le jugeons convenable.

L'extrémité tout-à-fait inférieure du levier se termine aussi en un quart de cercle denté mordant sur les pas d'une troisième vis sans fin, percée d'un trou carré comme les deux autres. C'est au moyen de ce dernier engrenage que le levier peut être porté en arrière ou en avant. Par exemple, dans les cas de stréphocatopodie (équin) très prononcés, quand le pied forme une ligne droite avec la jambe, on comprend qu'il est nécessaire de renverser le levier en arrière de manière à ce que la planchette décrive avec lui la même ligne

que le pied avec la jambe ; autrement le talon ne toucherait jamais la semelle. Mais le membre ainsi placé par rapport à la planchette et au levier, si l'on rappelle tout doucement celui-ci en avant en faisant tourner la clef *n* dans le trou de la dernière vis, on allonge nécessairement d'autant les muscles de la partie postérieure de la jambe.

Au bord interne de la moitié postérieure de la planchette, s'élève, comme nous l'avons dit, une seconde platine en tôle d'acier un peu moins grande que celle qui supporte le levier.

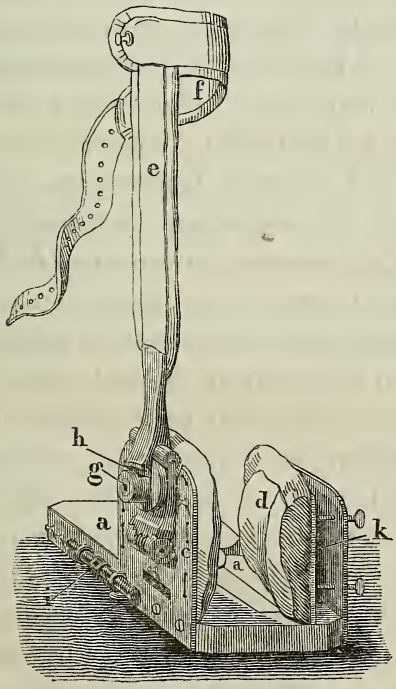

Le bord antérieur de cette platine est articulé à charnière avec une autre plaque de même matière matelassée à sa face interne *d*. Cette plaque matelassée sert à reporter le talon en dehors quand il est dévié en dedans; deux vis à bouton traversant la platine interne, suffisent à opérer le mouvement nécessaire. Quand le talon est fortement repoussé en dehors, un vide se forme entre la platine et la plaque matelassée, etc, etc.

C'est dans l'application et les modifications de l'appareil réformateur que gît toute la difficulté de la guérison du pied-bot par la section du tendon d'Achille. Pour qu'une cure soit heureuse et radicale, il faut obtenir le déroulement du pied en même temps que l'abaissement du talon, et cela dans un bref délai. Si le traitement se prolonge, soit à cause de froissemens, de pressions trop fortes, de contusions, ou même d'escarres, résultat d'un mauvais gouvernement de l'appareil, qui viennent tout-à-coup, après trois, cinq, huit jours, quinze jours, trois semaines de soins, mettre obstacle au redressement du pied, alors il faut interrompre le traitement pour quelque temps, et après la disparition des accidents, recommencer la section et le reste, car la substance intermédiaire est devenue trop solide, trop dense pour pouvoir être allongée de nouveau; et en général les malades ne s'y décident pas volontiers. Aussi, nous le répétons, est-il nécessaire d'avoir une très grande habitude et des difformités en elles-mêmes, et des

appareils à employer, pour entreprendre avec certitude de réussite la guérison d'un pied-bot par la ténotomie.

L'expérience nous a appris que, pour les cas excessivement difformes, entr'autres ceux de stréphendopodie chez les adultes, il vaut mieux, avant de recourir à la section du tendon d'Achille, commencer par dérouler le pied, c'est-à-dire le reporter sous l'axe de la jambe, sans s'occuper d'abord de l'allongement des muscles du mollet, de manière enfin à donner au pied la figure sinon d'un pied équin, au moins celle d'un pied équin-varus. Très souvent, pour arriver à cette transformation de la difformité, faut-il couper le tendon du muscle jambier antérieur. Quinze jours, un mois, quelquefois deux, suffisent généralement pour dérouler une déviation énorme du pied en dedans. Ensuite on pratique la section du tendon d'Achille, et en moins d'un mois après le pied est complétement redressé (Voyez les observations de MM. Tireau, Durozey, Rapilly-Rossignol, etc., et la pl. VIII, fig. 1 et 2).

Il y a des cas extrêmes de déviation du pied en dedans, en dessous et même en bas, où, malgré tous les soins possibles, on ne parvient jamais à ramener la poulie articulaire de l'astragale sous la mortaise des os de la jambe; où cet os se trouve chassé en avant sur les cunéiformes, en dehors de la malléole externe, sur la tubérosité antérieure du calcanéum, ou en dedans sous la malléole in-

terne ; où enfin la cavité tibio-péronienne appuie directement sur le calcanéum, tout près de sa tubérosité postérieure : alors le talon est très court, en ligne directe avec le tendon d'Achille, lequel est presque appliqué contre les os de la jambe. Nous avons traité une jeune demoiselle de vingt-deux ans, atteinte d'un pied-bot congénital en dedans très difforme, chez laquelle il nous fut impossible de faire rentrer la partie antérieure de la poulie articulaire de l'astragale sous la mortaise des os de la jambe, et d'obtenir plus que l'angle droit avec celle-ci. Malgré cela, cette jeune fille put commencer à marcher au bout de cinq semaines de traitement, mais sans pouvoir fléchir le pied sur la jambe. Celui-ci était du reste parfaitement redressé, et présentait au sol toute la face plantaire. Nous perdîmes notre opérée de vue pendant près d'un an, et lorsque nous eûmes occasion de la revoir, nous la trouvâmes marchant très facilement et sans claudication, faisant exécuter à son pied des mouvemens de flexion assez étendus. Après un examen attentif nous vîmes que ces mouvemens n'avaient pas lieu dans l'articulation tibio-tarsienne, mais entre le scaphoïde et la tête articulaire de l'astragale, le cuboïde et la tubérosité antérieure du calcanéum, entre la première et la seconde rangée des os du tarse, dans l'articulation où Chopart conseillait de pratiquer l'amputation partielle du pied. Depuis lors nous avons vu un cas tout-à-fait semblable, où de même il

nous avait été impossible de passer l'angle droit, quoiqu'il ne s'agît alors que d'un pied équin simple. Nous pensons que dans ces deux cas très curieux, la poulie articulaire de l'astragale avait été aplatie d'arrière en avant par la pression de la cavité tibio-péronienne sur sa partie postérieure; pression qui, en diminuant son étendue d'arrière en avant, l'avait rendue trop difforme et trop inégale pour pouvoir rentrer sous les os de la jambe.

Malgré les déplacemens de l'astragale en avant, en dedans ou en dehors, et la singulière condition des extrémités des os de la jambe par rapport à la face supérieure du calcanéum, à force de soins dans l'application de la machine pendant le traitement, les malades finissent, au bout d'un, deux ou trois mois, par marcher assez facilement, et leur pied par n'être plus difforme à l'œil, ce qui est déjà certainement plus qu'ils n'auraient jamais osé espérer. L'on conçoit bien qu'avec un pareil résultat l'articulation du pied avec la jambe doit être peu mobile dans les premiers temps de la cure, et qu'il faut beaucoup de soins pour que le malade puisse faire exécuter à son pied des mouvemens étendus (Voy. l'observation de Nansot, etc.).

On rencontre encore quelquefois dans la pratique des cas où, quoique le pied se redresse assez facilement, assez promptement, et que l'articulation tibio-péronienne exécute des mouvemens étendus, le malade cependant éprouve durant quelques mois un peu de douleur en marchant,

ce qui tient bien évidemment à la perte du poli ou à la rugosité de l'astragale (Voy. les observations de M. Durozey, de Mlle Martin, etc.).

De pareils cas sont heureusement très rares, et l'on en signalerait à peine dix sur cent.

Maintenant la section du tendon d'Achille ou d'un autre tendon quelconque est-elle nécessaire dans tous les cas de pied-bot ?

Non, car on rencontre souvent des difformités dans le traitement desquelles la section d'un tendon serait non-seulement inutile, mais nuisible. Ainsi, nous avons vu des pieds équins venus à la suite de luxations spontanées du fémur qui avaient raccourci le membre inférieur de deux ou trois pouces ; nous en avons vu d'autres qui s'étaient développés comme conséquence d'une fausse ankylose angulaire du genou ou d'une ankylose au quart de flexion de la jambe sur la cuisse. On comprend très bien que dans les cas de luxation spontanée, ou d'ankylose, il devient à peu près inutile d'opérer un pied-bot, puisque le sujet difforme ne pourrait toujours, après comme avant l'opération, rencontrer le sol que par l'extrémité digitée ou les articulations métatarso-phalangiennes de son pied : il vaut donc mieux en semblable occurrence n'entreprendre aucune espèce de traitement. Quant au pied-bot qui se présente simultanément avec une fausse ankylose angulaire du genou, aujourd'hui que nous guérissons cette dernière affection aussi aisément que le pied

équin le plus simple, — et par des procédés à peu près analogues, ainsi que nous le démontrerons à la fin de notre ouvrage, — quant à ces deux affections concurrentes, disons nous, il convient de faire ce que nous avons fait pour Alexandre Waroquet et Alfred Carré :

guérir d'abord le pied-bot et ensuite étendre la jambe sur la cuisse (Voir les observations des deux sujets ci-dessus désignés).

Il est certaines paralysies des membres inférieurs, accompagnées de pieds-bots, pour lesquelles au premier abord on pourrait traiter le redressement du pied de hors-d'œuvre impardonnable; car, dirait-on, la paralysie ne doit-elle pas toujours empêcher le malade de se servir du mem-

bre dont vous prétendez lui guérir l'extrémité ?

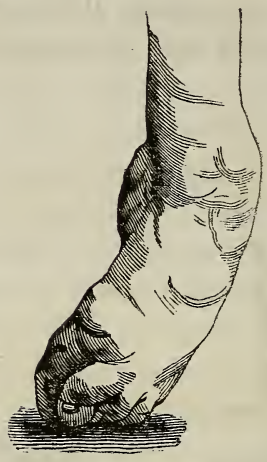

Eh bien, nous devons dire que nous avons toujours eu à nous louer de nos cures de ce genre. Les malades qui sortaient de nos mains marchaient d'abord avec assez de difficulté; mais peu à peu leur état s'améliorait, et en quelques mois nous les voyions arriver à un tel développement du membre entier que, jadis paralytiques, ils finissaient par faire aisément quatre ou cinq lieues à pied. On verra au chapitre des *Observations* plusieurs cas très curieux de sujets qui ne marchaient plus depuis fort long-temps, et qui ont, après le redressement de l'extrémité, retrouvé assez de force dans leur membre atrophié pour pouvoir, en un mois ou

deux, entreprendre à pied les plus longues courses.

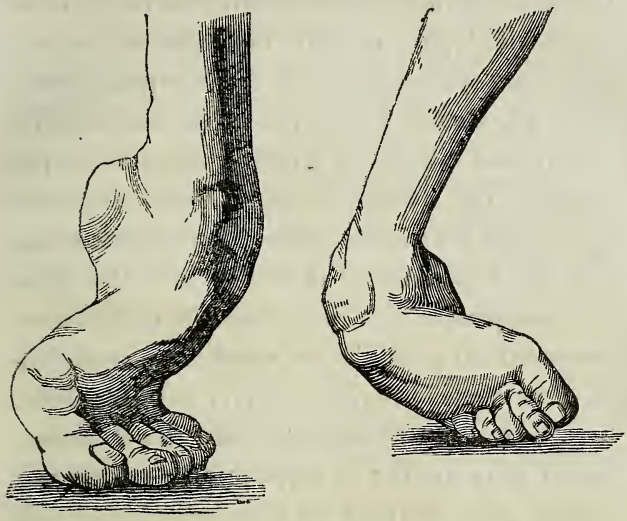

N'est-ce pas que la restitution de la forme normale et de la bonne position du pied avait singulièrement concouru à faire disparaître tout ou grande partie de la paralysie?

Dans toutes les variétés du pied-bot, on remarque des muscles raccourcis, d'autres allongés et relâchés. Il en est de même des ligamens. C'est par le redressement du pied que l'on rétablit l'équilibre entre ceux-ci et les puissances musculaires antagonistes, que l'on remet en rapport les surfaces articulaires des os, que l'on favorise le frottement de ces surfaces effacées par le défaut de contact réciproque. L'état normal du membre une fois recouvré, la facilité de la progression s'ensuit aussitôt, en une semaine ou deux chez les jeunes

sujets, en un mois ou un mois et demi chez les adultes; car alors les surfaces articulaires qui ne se connaissaient plus se sont rapprochées, et des membranes synoviales se sont formées pour favoriser leur glissement. L'état d'atrophie dans lequel se trouvait tout le membre inférieur disparaît en peu de temps : une nutrition rapide s'établit non-seulement dans les parties molles, mais encore dans les os qui s'épaississent et s'allongent. Cet heureux changement n'est pas uniquement dû au redressement du pied, il l'est aussi à l'exercice auquel les malades peuvent se livrer sans douleur. « Le membre exercé devient le siége d'une inner-« vation plus active; il augmente de volume par « l'afflux plus fréquent et plus considérable du « sang; la chaleur s'y développe avec plus d'abon-« dance, etc... Et après avoir répété pendant quel-« que temps des mouvemens bien ordonnés, nous « voyons se développer dans le membre qui a « été exercé, une perfection d'action dont il ne « jouissait pas auparavant. Il s'y manifeste en outre « un surcroît de nutrition et d'énergie, etc. » (Ch. « Londe, *Nouveaux Élémens d'hygiène*). Les malades chez lesquels le membre présente encore de la faiblesse après le redressement du pied, pourront consulter avec le plus grand avantage l'excellent *Manuel de gymnastique* de M. le colonel Amoros, ou mieux encore fréquenter pendant quelques semaines son beau gymnase des Champs-Élysées. La science apporte encore en aide à tant

d'améliorations obtenues par le redressement et l'exercice les frictions stimulantes et autres moyens connus pour favoriser la circulation, l'innervation, enfin la rétraction des muscles que la difformité avait allongés et relâchés. Si l'on voit persister un reste de paralysie, les eaux minérales de *Bourbon l'Archambault*, de *Bourbonne*, de *Barèges*, de *Cauterets*, d'*Aix* en Savoie, les bains de mer peuvent puissamment aider à la guérison complète.

Les personnes que tenterait cette agréable médication, trouveront dans le *Guide aux Eaux minérales* de M. le docteur Isid. Bourdon, le savant et spirituel auteur de la *Physiologie médicale*, des conseils très judicieux touchant leurs infirmités et les eaux où elles devront se rendre de préférence. Pour aider l'action des divers moyens que nous venons de mentionner, nous employons encore sous forme de frictions une pommade et un liniment dont nous retirons le plus grand avantage. La pommade a pour base le bromure de fer, et doit être employée en frictions le long de l'épine dorsale; en voici la formule :

℞	Axonge	℥ ij ;
	Bromure de fer	ʒ ij ;
	Extrait de jusquiame	ʒ ij ;
	Camphre	ʒ ß ij.
		m. s. a.

Le liniment peut être employé à frictionner

tout le membre convalescent aussi bien que la colonne vertébrale ; en voici la formule :

℞	Alcool camphré,	ãã ℥ ij ;
	— de lavande,	
	Huile essentielle de térébenthine,	ʒ vi ,
	Suc alcoolique de jusquiame ,	ʒ iv ;
	Camphre ,	ʒ ij.

m. s. a.

On trouve dans ces deux compositions de l'extrait ou du suc alcoolique de jusquiame, parce que nous regardons l'action de cette plante comme le premier de tous les modificateurs connus des paralysies ayant leur siége dans la moelle épinière ou dans ses membranes , et nous y mêlons du camphre, afin de combattre l'influence de la jusquiame sur les fonctions urinaires , des malades que nous avons traités avec le liniment non camphré s'étant trouvés presque aussitôt dans l'impossibilité d'uriner.

En résumé, les indications fondamentales pour la cure radicale des pieds-bots natifs ou consécutifs se bornent au redressement le plus rapide possible , sauf à exercer ensuite le pied de manière à développer promptement le poli de ses surfaces articulaires. Le traitement médical vient après.

Les enfans atteints de pieds-bots peuvent-ils toujours être guéris par les machines? Quelques personnes ont prétendu résoudre cette proposi-

tion affirmativement ; une pareille solution nous semble tout-à-fait inadmissible pour les enfans pauvres, ainsi que nous le ferons voir plus bas, et elle n'est pas indistinctement exacte quant aux enfans de la classe aisée. Car, s'il en était ainsi, verrions-nous donc tous les jours venir à nous des hommes qui depuis leur enfance la plus tendre ont eu les pieds soumis aux expériences raisonnables ou folles, aux tentatives consciencieuses ou improbes de tant d'orthopédistes ? Ce que nous trouvons de mieux le plus souvent, chez les riches malades soumis à des traitemens si longs et si divers, c'est que leur difformité a changé d'espèce : un pied en dedans est devenu un pied équin... mais la cause principale existe toujours, les muscles de la partie postérieure de la jambe n'ont pas repris leur longueur ni leur souplesse. A chaque instant des malades nous disent qu'ils ont été déjà guéris plusieurs fois, mais que leur difformité a reparu aussitôt qu'ils ont cru pouvoir s'abstenir de machines extensives. Un orthopédiste qui n'emploie que les moyens mécaniques a certainement beaucoup fait quand, au bout d'un fort long traitement, il vous a procuré un abaissement du talon de deux ou trois pouces ; et que de douleurs pour arriver à une telle amélioration !

Un pied-bot ne saurait être guéri radicalement, si, en même temps que l'allongement des muscles du mollet s'opère, vous ne voyez leur relief se développer par la nutrition ; presque jamais le seul em-

ploi des machines ne donnera satisfaction à cet égard, puisqu'il est à peu près sans exemple que l'effet de redressement obtenu par elles n'ait pas cessé aussitôt que le membre était soustrait à leur contention. Tous les hommes qui ont l'habitude de traiter les pieds-bots ne savent-ils pas que, nonobstant le redressement du pied par les machines, le sujet, soi-disant guéri, est obligé pendant un temps indéterminé de porter des appareils contentifs, des brodequins à semelles inflexibles, garnis de tuteurs métalliques? Delpech lui-même ne dit-il pas qu'après le redressement d'un pied-bot par les machines, le malade doit absolument s'assujettir à l'emploi d'un moyen qui soit propre à maintenir l'extension des muscles jusqu'au développement complet du squelette? Si l'on néglige, ajoute-t-il, l'usage incessant de cette puissance de contention, on doit compter sur le retour de la difformité, tant que dure le travail de l'accroissement du corps.

D'après ce que nous venons de dire, il nous semble impossible qu'on balance désormais entre le traitement des pieds-bots par les machines seules, et la section des tendons rebelles suivie de la mise en action des moteurs mécaniques. Notre expérience nous a montré que ce moyen si prompt, si sûr, était surtout le seul à employer pour les enfans des classes pauvres; car, chez eux, les machines toujours mal appliquées, mal entretenues, produisent des escarres qui les font abandonner le plus souvent. Depuis huit ans que nous sommes chargé

de la direction des traitemens orthopédiques dans les hôpitaux civils de Paris, nous avons eu occasion de traiter un nombre considérable de pieds-bots, et presque toujours nous avons vu les procédés mécaniques échouer sur la difformité, à cause, si l'on veut, de la maladresse ou du peu de loisir des personnes chargées d'en surveiller l'action. Un ouvrier, par exemple, peut-il quitter à tout instant sa tâche pour aller voir si l'appareil de son fils est dérangé ou non?

Plus les sujets sont jeunes, plus la guérison par la section du tendon d'Achille est prompte. Un enfant de sept ans peut avoir le pied redressé en quinze jours, et un simple brodequin à semelle inflexible, à la partie externe duquel on fixe une équerre en acier en forme de demi-étrier montant jusqu'au niveau de la malléole externe, articulée avec une attelle en tôle d'acier ou en fer battu qui se prolonge jusqu'au dessous du genou, suffit en deux ou six mois pour consolider la cure : la cause de la difformité étant détruite pour toujours par l'allongement du tendon d'Achille, au moyen d'une substance intermédiaire devenue aussi solide que le tendon lui-même. Une autre raison doit encore engager à faire traiter de bonne heure les enfans difformes : c'est que plus ils sont jeunes, et moins est grand l'amaigrissement du membre malade; plutôt, d'un autre côté, il est facile à l'enfant redressé de marcher sans claudication.

Mais une raison bien autrement décisive à nos

yeux que toutes celles que nous venons de donner, c'est l'absence presque absolue de douleur qui distingue le redressement par la section du tendon d'Achille. Nous ne calomnions aucun procédé, tant s'en faut; chaque inventeur applique le sien avec la conviction que c'est le meilleur; mais qui peut nier que la guérison du pied-bot, par le seul emploi des moyens mécaniques, ne soit achetée, quand par hasard on l'obtient, au prix de souffrances atroces, quelquefois démesurément prolongées? Nous avons vu, à la suite de ce traitement barbare où la chair vivante est traitée comme un végétal, nous avons vu des malheureux enfans dont la santé et même l'intelligence étaient restées altérées pour toujours. Au commencement de l'année dernière, M. le docteur Pierre Auvity, médecin des enfans du roi, nous adressa le fils de M. le marquis de M..., qui avait été torturé pendant cinq ou six ans par un mécanicien de Paris fort en renom, sans qu'aucune amélioration notable fût résultée de cette terrible épreuve. Nous avons opéré ce jeune homme et modifié sensiblement sa difformité; mais l'état d'irritabilité où l'avait jeté le traitement mécanique, les convulsions effrayantes dont tant de souffrances lui avaient pour ainsi dire donné l'habitude, l'état d'hypertrophie des ligamens et de sensibilité des surfaces articulaires torturées, ont dû nuire à notre bonne volonté. Le sujet dont il s'agit peut être considéré comme une des victimes les plus douloureuses de la vieille orthopédie; son or-

ganisation a subi un ébranlement déplorable auquel les soins de l'avenir remédieront sans doute, mais bien lentement et bien difficilement.

Maintenant nous aurons quelques mots à dire du mode que la nature adopte pour la cicatrisation des tendons coupés et pour la formation de la substance intermédiaire qui sert à réunir les segmens.

Fort heureusement, depuis que nous pratiquons la section du tendon d'Achille, il ne nous est jamais arrivé de pouvoir, sur aucun de nos malades, observer ce curieux travail et cette admirable restauration; nous avons été obligé, pour nous en former une idée à peu près exacte, d'opérer sur des animaux vivans. Nous allons donner tout simplement le résultat de nos expériences.

Aussitôt que nous avons eu coupé le tendon d'un lapin ou d'un chien, nous avons vu un vide se faire sous la peau par la rétraction instantanée des muscles. Quelques heures après, en visitant la section, nous avons remarqué que le tissu cellulaire environnant et avoisinant les extrémités du tendon divisé, se remplissait de sang, devenait rouge et enflammé, subissait enfin un état d'infiltration que nous avons toujours vu persister pendant les sept ou huit premiers jours. En même temps que nous observions cette infiltration des liquides blancs, il nous est quelquefois arrivé de trouver entre les deux divisions un amas de matière rouge, à peu près semblable à un caillot

de sang qu'on aurait lavé. De cette petite masse fibrineuse, quand nous la rencontrions, nous voyions partir des filamens qui allaient se rendre au tissu cellulaire infiltré *et vice versâ*. Trente-six heures après la section, la substance de prolongement avait parcouru tout le trajet d'une extrémité à l'autre et réparé la solution de continuité, sous forme de membrane ligamenteuse beaucoup plus développée toujours dans sa partie supérieure que dans sa partie inférieure, ce qui impliquait le commencement de sa formation autour du fragment supérieur, et ce qui explique l'inégalité des deux renflemens que l'on sent sous la peau dans les endroits répondant aux deux bouts du tendon coupé, le lendemain et le surlendemain de l'opération.

Le troisième et le quatrième jour, de nouvelles explorations nous ont montré la substance intermédiaire considérablement épaissie, comme charnue, d'un rouge foncé à l'intérieur et blanchâtre à l'extérieur. Du sixième au huitième jour, elle offrait déjà une forme analogue à celle du tendon lui-même; sa circonférence était d'un gris rougeâtre, et son intérieur encore rouge, à cause de la condensation des lames celluleuses. Entre le quinzième et le vingtième jour, l'organisation ligamenteuse était devenue complète; la rougeur avait disparu, et le tissu de nouvelle formation, résistant, solide, ne différait du tendon véritable que par sa blancheur un peu moins éclatante, et quelquefois aussi par une moindre épaisseur.

Quant à cette dernière différence, nous l'avons constamment rencontrée dans la pratique, lorsqu'il était arrivé qu'après la section on avait voulu tout de suite éloigner fortement l'un de l'autre les deux bouts du tendon. Mais si la section est bien faite, si on ne cherche point immédiatement à prolonger l'intervalle opéré spontanément par la rétraction du fragment supérieur, si l'on se réserve à commencer la distension le troisième ou le quatrième jour seulement, quand le tissu intermédiaire est déjà fort et charnu, cette substance, qui résulte de la tuméfaction, sera toujours plus épaisse, plus solide, d'autant mieux que les légères tractions opérées alors sur elle l'entretiendront dans un état d'irritation nécessaire à l'afflux des humeurs organisantes. Deux fois nous avons vu chez des lapins la substance intermédiaire n'être sensible sous la peau qu'après le quinzième jour, et dans ces deux cas, les extrémités divisées avaient été tenues extrêmement éloignées.

Nous ferons remarquer en terminant que ce sont toujours les fibres antérieures du tissu de nouvelle formation qui deviennent blanches les premières.

CHAPITRE XI.

—

OBSERVATIONS.

Ire OBSERVATION.

PREMIÈRE OPÉRATION. — 12 ans et demi. — *Stréphocatopodie* (pied équin) *consécutive, devenue équin varus par la marche, puis ramenée à l'équin simple par les machines.— Convulsions lors de la première dentition.— Redressement en un mois, aujourd'hui praticable en dix jours* (1).

Eugène HUGO, âgé de douze ans et demi, né et élevé à Etampes, n'avait point été malade jusqu'à onze mois, époque où il fut sevré et où sortit sa première dent. Alors il eut des convulsions dans les muscles des jambes, particulièrement dans ceux de la jambe droite, et un matin on trouva son pied droit tout-à-fait tourné en dehors. Depuis cet accident jusqu'à la fin de sa première dentition, Eugène Hugo fut toujours malade; il ne pou-

(1) Le nombre des difformités que nous avons opérées et guéries s'élevant aujourd'hui à près de DEUX CENT CINQUANTE, en les décrivant toutes nous excéderions de beaucoup les dimensions que nous avons voulu donner à cet ouvrage. Nous nous bornerons donc à relater ici soixante ou quatre-vingts cas choisis parmi les plus curieux sous le rapport de l'âge, des causes et du genre de la difformité.

vait digérer rien de substantiel. Il resta ainsi pendant dix-huit mois, et les muscles de sa jambe droite, qui dépérissaient de plus en plus, acquirent bientôt un degré de contracture suffisant pour développer une véritable stréphocatopodie. Quand l'enfant eut deux ans et demi, sa santé redevint bonne et ses forces reparurent; mais le membre inférieur droit ne participa point à cette amélioration générale. Alors Eugène commença à marcher seul, en s'appuyant sur tous les objets qui se trouvaient à sa portée, quoique son pied difforme fût enfermé dans un brodequin garni de forts tuteurs.

Les parens de Hugo l'amenèrent à Paris à l'âge de cinq ans et le firent voir à un chirurgien célèbre, qui, ne trouvant dans l'émaciation du membre et la difformité du pied qu'une lésion secondaire, se contenta de conseiller pour Hugo les frictions avec des substances irritantes. Ces frictions n'amenèrent aucun effet satisfaisant.

Cependant la difficulté de la marche augmentait d'année en année, de mois en mois, à mesure que le corps en général et la jambe saine en particulier prenaient de la vigueur; de sorte que le petit malade en était venu à ne pouvoir marcher que soutenu par un bras ou sur un bâton. Les choses durèrent ainsi jusqu'au commencement de 1835. A cette époque, M. le docteur Vinache, médecin d'Etampes fort distingué, donna aux parens de Hugo le conseil d'aller voir M. Sanson, chirurgien

de l'Hôtel-Dieu, qui aussitôt nous adressa l'enfant. Nous dîmes aux parens, après un minutieux examen, que la difformité de leur fils ne nous paraissait point de nature à être guérie par l'emploi des machines, et qu'une opération nous semblait le seul remède possible. Nous voulions parler de la section du tendon d'Achille. Avant d'en venir là, cependant, nous conseillâmes encore deux machines, à l'effet de tenter une dernière fois l'allongement du tendon des muscles du mollet, ainsi que le déroulement du pied, que la marche avait tordu en dedans et tout-à-fait roulé sur lui-même. L'une de ces deux machines, celle de Venel modifiée, était pour la nuit; l'autre, que l'enfant devait porter pendant le jour, consistait en un brodequin à montant externe très prolongé, et à montant interne allant jusqu'au genou. La semelle de ce brodequin était rendue inflexible au moyen d'une forte plaque de tôle. Ces deux machines si énergiques n'allongèrent point le tendon, n'abaissèrent point le talon, mais elles ramenèrent le pied, devenu équin varus, à l'état de pied équin simple.

M. Hugo père, voyant l'inutilité des machines en ce qui concernait la difformité radicale de son fils, revint alors nous trouver pour nous engager à tenter l'opération dont nous lui avions parlé, et que M. Vinache conseillait aussi. Une machine de contention et d'extension fut donc fabriquée, l'empreinte du pied prise, et l'opération fixée au vendredi 23 octobre 1835.

Le pied formait alors une ligne presque droite avec la jambe; et lorsque l'enfant voulait se soutenir sur le membre difforme, il ne trouvait de point d'appui que dans les orteils et la partie antérieure des deux derniers métatarsiens. Alors la partie dorsale du pied formait en avant une forte saillie, et la tête de l'astragale était quasi hors de rapport avec le scaphoïde, qui ne tenait plus à cette éminence osseuse que par sa face inférieure. La plante du pied et son bord interne étaient concaves, et si le membre n'avait été soutenu par des tuteurs latéraux assez forts, l'extrémité antérieure des métatarsiens serait devenue postérieure.

Opération. L'enfant fut couché sur un lit de sangles, la fignre tournée vers le matelas, de façon à nous présenter la partie postérieure de sa jambe.

Nous saisîmes le pied de la main gauche, tandis que M. le docteur J. Lafond fils maintenait tout le membre dans l'immobilité ; le bistouri fut porté transversalement à la face antérieure du tendon, à un pouce et demi de son insertion au calcanéum, de manière à ce que le tranchant se trouvât dirigé vers la face antérieure du tendon qui fut alors incisé d'avant en arrière. Un son clair comme le bruit d'un léger coup de fouet annonça que la section était terminée, et la rétraction des deux bouts du tendon survint incontinent. Toutefois cette rétraction fut peu considérable, à cause de la compression et de l'état d'atrophie des muscles du mollet. On rapprocha les deux bouts du tendon le plus possible; une bande fut appliquée sur le mollet, en vue de s'opposer à la contraction musculaire; des bandelettes de diachylon gommé furent mises sur les petites plaies; une autre bande fut enfin appliquée sur le pied et sur la partie inférieure de la jambe, mais sans comprimer cette partie. Puis l'appareil de contention fut posé. L'opération avait été peu douloureuse; les plaies ou plutôt les piqûres avaient à peine donné quelques gouttes de sang (1). Le malade n'éprouva ni fièvre, ni diminution d'appétit.

Le lendemain nous revîmes Hugo qui déjà ne songeait plus à son opération. Le troisième jour, nous levâmes l'appareil. Les petites plaies étaient presque

(1) Dans cette première opération, nous avons fait sortir la pointe de notre instrument au côté externe du tendon.

cicatrisées, on sentait un léger renflement à l'extrémité de chaque bout du tendon coupé; entre l'un et l'autre de ces renflemens régnait un intervalle de quelques lignes. Le sixième jour les deux renflemens étaient réunis et ne formaient plus qu'un bourrelet placé un peu au-dessus des cicatrices extérieures. Le pied et le bas de la jambe furent dès-lors débarrassés des bandes et bandelettes, et la distension commença aussitôt. Tous les deux jours l'effort de la machine fut augmenté de quelques lignes, jusqu'à ce que le pied formât un angle aigu ou rentrant avec la jambe. Ce travail a duré trente jours; le pied a été maintenu trois semaines encore dans la position que nous venons d'indiquer, mais sans tractions nouvelles. Après deux mois de traitement, ce jeune homme marchait déjà facilement, avec un pied normal. Il est resté à notre malade un peu

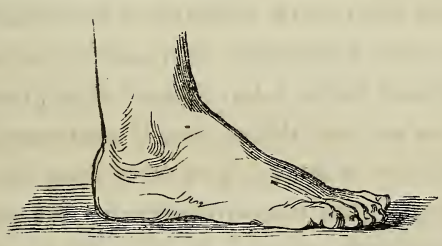

de claudication, à cause d'une petite fausse ankylose angulaire du genou. Cette légère flexion de la jambe sur la cuisse provenait bien évidemment de la trop grande longueur du membre, due à l'extension forcée du pied. Malheureusement, cette complication n'est que trop fréquente: l'on conçoit,

en effet, qu'un sujet atteint d'un pied équin direct est obligé, pour pouvoir marcher, de porter le genou en avant, la jambe un peu fléchie sur la cuisse, etc.

IIe Observation.

41 ans. — *Stréphocatopodie native accompagnée de paralysie, devenue stréphendocatopodie (équin varus) par la marche. — Difformité énorme. — Redressement en dix-sept jours.*

M. Boucherez, juge d'instruction à Senlis, âgé de 41 ans, d'une forte constitution, est né à sept mois ayant les deux membres inférieurs paralysés et les deux pieds déviés, l'un en bas, l'autre en haut. Très chétif pendant les premiers mois de son existence, M. Boucherez a néanmoins fin par se développer comme les autres enfans, même comme les mieux constitués. A quatre ans, il a commencé à marcher seul sur la pointe du pied gauche et sur le talon du pied droit, tout l'avant-pied de ce côté dirigé vers la partie antérieure et externe de la jambe. Les déviations dépendaient, la gauche, du raccourcissement des muscles du mollet, et la droite, de celui des muscles extenseurs des orteils, du tibial et du péronier antérieurs. Le pied gauche, après que M. Boucherez eut marché quelques mois seul, commença à s'enrouler un peu en dedans, à cause du poids du corps qu'il avait à soutenir presque tout entier,

comme on va le voir, et puis aussi à cause de la laxité des ligamens de l'articulation tibio-tarsienne; le pied droit, au contraire, fut à peu-près ramené à sa direction naturelle au moyen d'un brodequin disposé à cet effet. Mais la paralysie avait persisté dans le membre droit, qui a toujours été moins long et moins gros que le gauche; de sorte que celui-ci, bien qu'il fût le siége d'un énorme équin-varus, n'en était pas moins obligé de supporter la plus grande partie du poids du corps pendant la station et la marche. M. Boucherez a porté des machines depuis l'âge de deux ans jusqu'à celui de quarante et un; sans ces tuteurs artificiels, aidés encore d'une béquille et d'un béquillon, il lui aurait été impossible de faire un seul pas, et même de se tenir debout. Voici, du reste, quel était l'état de ses pieds lorsque nous avons pratiqué sur lui la section du tendon d'Achille, le 20 mai 1837, en présence de MM. les docteurs Cayol, médecin du malade, et J. Lafond fils.

Le pied gauche présentait la difformité mixte connue sous le nom d'équin-varus, ou déviation du pied en bas et en dedans; le point d'appui ne consistait plus que dans les trois derniers orteils et les articulations métatarso-phalangiennes correspondantes; le cuboïde était éloigné de près d'un pouce de la tubérosité antérieure du calcanéum avec laquelle il s'articule; la scaphoïde avait abandonné la tête articulaire de l'astragale; la poulie articulaire de l'astragale se trouvait en avant de la

mortaise tibio-péronienne, qui la recouvre dans l'état normal. En considérant les déplacemens existans entre le cuboïde et la tubérosité antérieure du calcanéum, entre le scaphoïde et la tête de l'astragale, on aurait pu penser que l'avant-pied était en partie luxé en dedans sur l'arrière-pied, entre la première et la seconde rangée des os du tarse, à l'endroit où Chopart conseillait de pratiquer l'amputation partielle du pied. La pointe du pied était dirigée en dedans, le talon élevé au-dessus du sol de plus de cinq pouces. Le bord interne du pied était concave, et l'externe convexe. Quant au pied droit, il avait encore une grande tendance à ne s'appuyer que sur le talon ; l'avant-pied était aussi un peu relevé ; enfin l'amaigrissement considérable joint à l'état toujours paralytique de tout le membre abdominal droit, ôtait à ce membre la faculté de soutenir sans aide sa part du poids général du corps.

Dix-sept jours après la section du tendon d'Achille sur le pied gauche, ce pied était ramené à angle droit avec la jambe, et le malade pouvait déjà faire quelques pas dans la chambre en appuyant sur le talon et sur la face plantaire du pied opéré. Quelques jours plus tard, il marcha assez bien pour n'avoir plus besoin de supports artificiels (voyez Pl. IV, fig. 3 pour le pied difforme, et fig. 4 pour le pied redressé).

IIIe Observation.

11 ans. — *Pied-équin consécutif devenu équin varus par la marche. — Paralysie partielle du membre inférieur droit. — Redressement en six jours. — Guérison en un mois.*

Annette Délère, âgée de 11 ans, d'une constitution lymphatique, à Paris, rue Villiot, n° 11, s'était assez bien portée jusqu'à l'âge de quatre ans, quand une nuit elle fut frappée d'une paralysie partielle du membre inférieur droit, sans avoir les jours précédens éprouvé aucun malaise significatif. Le matin donc, à la sortie du lit, on s'aperçut qu'elle marchait en traînant la jambe droite, et qu'elle ne pouvait plus s'appuyer que sur la pointe du pied. On trouva aussi de la douleur et de la raideur dans les muscles du mollet. L'enfant continua à marcher ainsi pendant quelque temps, mais avec une grande difficulté. D'abord il fut possible encore avec la main de fléchir le pied sur la jambe, mais bientôt le raccourcissement des muscles du mollet devint permanent, et fut suivi quelques mois plus tard de l'état semblable du tibial antérieur.

Cette jeune fille nous fut présentée à l'hôpital St-Antoine au commencement de 1837. Nous conseillâmes deux machines, l'une pour le jour, l'autre pour la nuit; elles ne produisirent absolument aucun résultat. Nous nous décidâmes alors à pra-

tiquer la section du tendon d'Achille. Voici comment se présentait la difformité.

Le pied était enroulé sur lui-même de dehors en dedans, tout l'avant-pied porté presque horizontalement en dedans. Pendant la station et la progression, le poids du corps tombait tout entier sur un gros durillon situé à la face supérieure du cuboïde et du cinquième métatarsien. La tête articulaire de l'astragale, délaissée par le scaphoïde, et une partie de la poulie articulaire du même os, formaient sur le dos du pied deux saillies. Le premier orteil était renversé sur le métatarse. Quand on ramenait le pied sous la direction de la partie antérieure de la jambe, on le voyait former une ligne droite avec elle: le talon était alors de quatre ou cinq pouces plus élevé que les articulations métatarso-phalangiennes, et de plus de deux pouces en dedans des os de la jambe (voyez Pl. V, fig. 3 et 4, pour le pied difforme et le pied redressé).

Annette Délère a été opérée par nous à l'Hôtel-Dieu au mois d'avril 1838, dans le service de M. le professeur Breschet. Six jours après son opération elle marchait déjà dans la salle; au bout d'un mois elle a quitté l'hôpital, complètement guérie.

IVe Observation.

7 ans 1/2.—*Pied équin varus consécutif.—Convulsions, etc.; paralysie du membre abdominal gauche. — Redressement en vingt jours. — La paralysie améliorée.*

Mlle Clémentine Philippet, âgée de sept ans et demi, fille d'un maître couvreur à Charenton-les-Carrières, est assez fortement constituée, quoique d'un tempérament lymphatique. Jusqu'à l'âge de trois ans et demi, elle avait donné tous les signes d'une excellente santé; mais à cette époque elle eut une gastro-entéro-céphalite accompagnée de convulsions qui amenèrent la paralysie du membre abdominal gauche. Quand elle fut en convalescence, on s'aperçut, en voulant la sortir du lit, qu'elle portait le talon relevé et ne pouvait plus s'appuyer que sur le bord externe du pied gauche, lequel pied, du reste, n'offrait plus aucune solidité. On eut recours aux bains, aux frictions, aux machines de toute espèce; soins nombreux qui n'eurent aucun succès, et n'arrêtèrent pas même les progrès de la difformité.

L'enfant était ainsi, lorsque M. de Guise père, de Charenton, l'adressa à M. J. Lafond père, qui l'amena dans notre établissement le 30 mars 1836. Le pied présentait la réunion des types équin et varus.

Nous pratiquâmes la section du tendon d'Achille en présence de M. Lafond, et le 20 avril 1836,

c'est-à-dire vingt jours après l'opération, le pied de la jeune Philippet était revenu à l'état normal, et l'enfant marchait beaucoup mieux; mais la paralysie du membre n'avait pas complètement disparu, ce qui faisait que, malgré la bonne conformation du pied, il restait un peu de claudication.

Ve Observation.

20 ans. — *Stréphocatopodie double, deux pieds équins consécutifs. — Gastro-entéro-céphalite, convulsions, paralysie des quatre membres. — Difformité énorme du pied gauche; redressement en dix jours.—Difformité moindre du pied droit; redressement en quatre jours.*

M. Claude-Narcisse Darien, tailleur, âgé de vingt ans, né à Aulnay (Eure-et-Loir), s'est bien porté, quoiqu'il fût très grêle, jusqu'à l'âge de quatre mois. Vint alors, comme chez l'enfant dont nous venons de parler, une maladie des intestins et du cerveau suivie de convulsions terribles qui laissèrent les quatre membres affectés de paralysie. Les membres supérieurs sortirent de cet état au bout de quatre ou cinq mois, et l'abdominal droit s'améliora beaucoup; mais il n'en fut pas de même pour le membre abdominal gauche : celui-ci resta presque complètement frappé. Les muscles de la partie postérieure de la jambe, raides, contractés, ne permettaient pas la flexion du pied sur la jambe. A cinq ans, M. Darien put commencer à se traîner sur des béquilles; le talon gauche offrait déjà une élévation de plus de deux pouces. Le ta-

lon du pied droit était beaucoup moins relevé. Au reste, la difformité depuis cette époque s'est toujours accrue. Toutefois, à huit ans, le malade n'avait plus de béquilles : des brodequins armés de tuteurs latéraux lui permettaient de marcher.

Quand nous le vîmes, son pied gauche présentait l'état suivant :

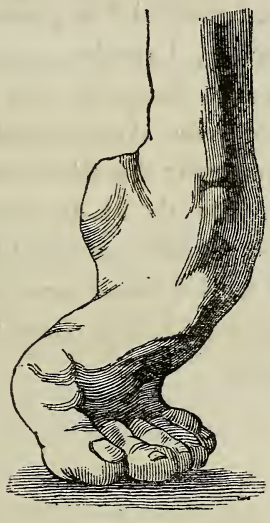

le coude-pied formait une forte saillie en avant ; le métatarse se trouvait sur une ligne postérieure à celle du tarse, et portait son extrémité antérieure beaucoup plus en arrière que la postérieure. La base de sustentation s'était concentrée dans la face inférieure des orteils et dans l'extrémité antérieure ou tête des métatarsiens ; car, en pareil cas, les orteils ne touchent plus que la partie supérieure de la tête des os du métatarse avec lesquels ils s'articulent.

Le pied droit était moins difforme, et ressemblait tout-à-fait au pied de mademoiselle Laurent (Voyez pl. Ire, fig. 4).

Ce malade, que M. le professeur Breschet a bien voulu nous permettre d'opérer et de soigner dans son service de l'Hôtel-Dieu, a subi deux opérations séparées. L'une, celle du pied gauche, eut lieu le 8 septembre dernier en présence de MM. les docteurs Breschet, Cauvière, médecin en chef de l'Hôtel-Dieu de Marseille, du chirurgien de l'hôpital de Smyrne, d'une grande quantité de médecins étrangers et des élèves qui suivent habituellement la visite de M. Breschet. Aussitôt la section du tendon opérée, et la petite plaie pansée, nous posâmes le pied dans l'appareil, et dix jours après il était ramené à l'état normal, pouvant fléchir sur la jambe.

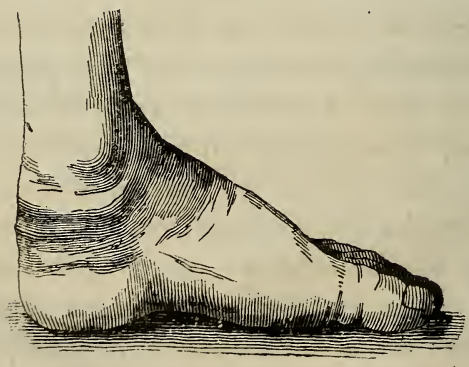

Le pied droit fut opéré le 12 septembre, et quatre jours ont suffi pour le faire rentrer dans son état normal.

M. Darien est sorti de l'hôpital après un mois de séjour, complètement guéri.

VIe Observation.

38 ans. — *Stréphocatopodie consécutive au plus haut degré, le pied porté en arrière de la jambe. — Apparence de luxation du pied sur la jambe. — Torsion du gros orteil sur son axe. — Guérison longue et pénible.*

M. Ernest Gandolphe, âgé de 38 ans, à Paris, rue de Buffault, n° 13, est d'une constitution éminemment nerveuse. Depuis sa naissance jusqu'à l'âge de vingt et un mois, on n'eut pas à se plaindre de sa santé; mais cette période arrivée, il tomba malade d'une affection cérébrale accompagnée de convulsions qui lui laissèrent tout le côté droit paralysé. Les parents assurent que c'est à la sortie difficile de deux grosses dents qu'il faut attribuer l'affection cérébrale et ce qui s'ensuivit. Bientôt la paralysie abandonna le bras, mais elle persista dans la jambe et dans la cuisse avec des contractures qui, pendant plus de deux ans, réduisirent M. Gandolphe à l'impossibilité absolue de marcher seul. Des machines diverses furent employées sans succès. Cependant, depuis cinq ans jusqu'à quinze ans, M. Gandolphe a marché assez facilement, en prenant pour base du point d'appui la moitié anté-

rieure de son mauvais pied. A quinze ou seize ans, la marche est devenue plus pénible, les muscles du mollet se sont raccourcis davantage, et ce raccourcissement, ainsi que la difficulté de marcher, ont toujours augmenté depuis; si bien que le malade ne pouvait presque plus se servir de son pied, lorsqu'il s'est adressé à nous au mois de février 1838.

Nous trouvâmes la difformité à l'état de pied équin, ou déviation du pied en bas, porté à son plus haut degré de développement.

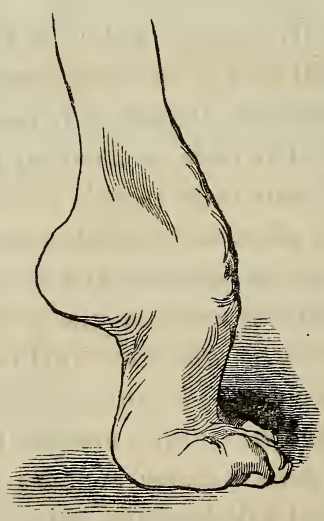

Les articulations métatarso-phalangiennes étaient sur un plan postérieur à la partie postérieure de la jambe. Tout le coude-pied se jetait en avant par une saillie énorme; la poulie articulaire de l'astragale n'avait plus le moindre contact avec la

mortaise tibio-péronienne, qui appuyait au contraire sur la partie postérieure de cet os. Les orteils formaient un angle rentrant avec le métatarse, et le gros orteil était tordu sur lui-même de manière à présenter au sol la surface interne de son ongle; tandis que le cinquième, dirigé sous le troisième et le quatrième, paraissait comme ankylosé avec le cinquième métatarsien. La base de sustentation consistait tout simplement dans la face plantaire des orteils et dans l'extrémité antérieure ou tête des métatarsiens. Toute la face dorsale du métatarse était très convexe, ainsi que la plante du pied.

Nous ne nous étendrons pas davantage sur la description de ce pied, que nous opérâmes le 26 février 1838, en présence de MM. les docteurs Bourgeoise, Jacob, J. Lafond fils, et plusieurs autres personnes; la figure que nous en donnons fera suffisamment comprendre à quel point les rapports des os entr'eux étaient modifiés et bouleversés. Le redressement de ce pied a été beaucoup plus long et plus douloureux qu'à l'ordinaire (1); placé dans l'appareil, le pied n'avait que les arti-

(1) Nous avons observé constamment que le pied-bot équin direct était beaucoup plus difficile à guérir que le pied-bot équin varus ou équin valgus, sans doute à cause de l'équilibre plus solide et de la fermeté des ligamens qui unissent le pied avec la jambe. Dans ces cas, chez les adultes surtout, le pied est comme ankylosé, il n'existe presque plus de mouvemens entre la cavité tibio-péronienne et la poulie articulaire de l'astragale.

culations métatarso-phalangiennes pour lui servir de point d'appui; et ces articulations, surtout la première et la cinquième, ne pouvaient, sans faire souffrir, supporter la moindre pression. Ce n'est qu'à force de coussins évidés, de tamponnemens sous la plante du pied, en un mot de tout ce qui pouvait agrandir la base de sustentation, que nous avons, en cinq semaines, ramené le pied à angle droit sous la jambe. Puis il nous a fallu quinze jours pour le mettre à angle aigu : puis le pied est resté douloureux et la marche très pénible pendant quelques semaines encore. Pourtant nous sommes venu à bout de cette cure difficile, et maintenant M. Gandolphe marche aisément sur toute la surface plantaire et sur le talon.

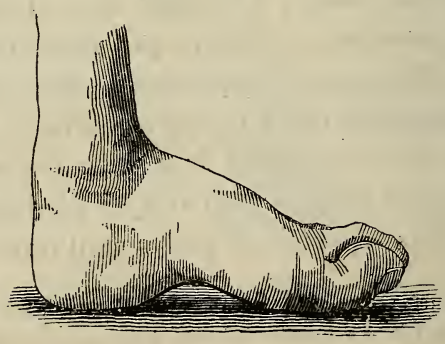

VIIe Observation.

18 ans. — *Pied équin congénital, devenu équin varus par la marche. — Paralysie native. — Redressement en quinze jours. — Guérison complète en six semaines.*

M. Jules Lamer, de Rouen, rue Beauvoisine, n° 166, fils et frère de pharmaciens, âgé de 18 ans, est venu au monde très chétif, avec tout le côté droit du corps paralysé. On ne pouvait déjà plus ramener son pied à l'angle droit avec la jambe. Cette difformité resta stationnaire jusqu'à ce que le jeune Lamer voulut, à l'âge de deux ans et demi, essayer de se tenir sur ses jambes; alors le talon se releva et le pied ne put toucher le sol qu'avec les orteils et les articulations métatarso-phalangiennes, le coude-pied occupant une ligne antérieure à ces articulations. Pendant trois ou quatre ans, la difformité du jeune malade fut celle qui constitue le pied équin simple; mais quand M. Lamer eut six ans, le poids de son corps étant augmenté, le pied, dont les articulations étaient affaiblies par l'état paralytique, commença à se dévier en dedans. Cette déviation a toujours augmenté depuis, et lorsque nous eûmes l'occasion de voir M. Lamer, au commencement de mai 1837, son pied présentait un des

modèles d'équin-varus les plus complets que l'on puisse rencontrer.

Quand le malade se tenait debout, son talon était relevé de quatre pouces, et tout son pied dirigé horizontalement en dedans. Le point d'appui consistait seulement dans les deux derniers orteils et dans les articulations métatarso-phalangiennes correspondantes. Ainsi le pied apparaissait tordu sur lui-même, de manière à porter son bord externe plus en dedans que son bord interne, lequel bord interne était dirigé en haut et présentait une forte concavité. La malléole externe, la tête articulaire de l'astragale et le cuboïde formaient au côté externe de l'extrémité difforme trois saillies notablement développées.

Le 9mai 1837, nous pratiquâmes sur le pied de

M. Lamer la section du tendon d'Achille, en présence de MM. les docteurs baron Larrey, Lacroix père et fils, Rognetta, Garnier, Louis Duval, J. Lafond fils, etc.

Quinze jours après l'opération, le pied était si bien redressé, qu'on l'aurait difficilement distingué de son voisin le gauche, qui n'avait jamais été difforme.

Après six semaines de séjour dans notre établissement, M. Lamer est sorti complètement guéri de son horrible difformité.

VIIIe Observation.

9 ans 1/2. — *Stréphocatopodie consécutive très développée. — Contusion du mollet. — Redressement en dix jours. — Guérison en un mois.*

Mlle Agathe-Désirée Gaillard, de Dreux, âgée de neuf ans et demi, d'une belle constitution, s'est bien portée jusqu'à l'âge de deux ans qu'elle fut renversée par un grand panier

lourdement chargé qui, en tombant sur elle, lui froissa violemment le mollet. Tous les muscles de la partie postérieure de la jambe éprouvèrent du coup une forte contusion. L'enfant fut au lit pendant un mois. Quand elle se leva, on vit qu'elle ne pouvait plus marcher qu'en s'appuyant sur la moitié antérieure de la plante du pied, le talon étant éloigné du sol de plus de deux pouces. La difformité s'est accrue avec le temps, à tel point que, lorsque nous fûmes consulté à la fin d'avril 1837, la jeune Désirée marchait sur la face inférieure des orteils et des articulations métatarso-phalangiennes, tout le reste de son pied formant une ligne droite avec la jambe, comme chez Eugène Hugo (Voy. 1re Observation). Depuis deux ans déjà, l'ambulation eût même été impossible, si l'on n'avait pris soin de soutenir le pied au moyen de deux tuteurs latéraux fixés sur le brodequin.

Le 1er septembre 1837, nous pratiquâmes sur Mlle Désirée Gaillard la section du tendon d'Achille, en présence de MM. les docteurs Thomas de Tours, et Lafond fils de Paris. Huit jours après, son pied était redressé totalement, elle pouvait déjà essayer de marcher sur toute la face inférieure et sur le talon. Le reste de la guérison a pris environ trois semaines.

Il résulte de cette observation que la simple contusion des muscles de la partie postérieure de la jambe peut, dans un temps donné, amener la for-

mation et le développement d'un pied-bot. La cause d'un tel résultat est bien certainement dans l'extension forcée à laquelle le malade a recours pour éviter les douleurs qu'il ne manquerait pas d'éprouver s'il lui arrivait de livrer son pied à des mouvemens de flexion capables de distendre les muscles du mollet et les fléchisseurs.

IXe Observation.

24 ans.—*Stréphocatopodie présumée native (déviation du pied en bas). — Redressement en dix jours. — Guérison complète en deux mois.*

Mademoiselle Joséphine Soubitez, de Boulogne-sur-mer, âgée de 24 ans, d'une constitution sanguine, est née bien portante et paraissait bien conformée. Quand elle eut six ans, on s'aperçut, en voulant la mettre debout, que son pied droit se renversait en dehors et portait le talon plus élevé que l'autre, cela sans qu'elle eût jamais éprouvé le moindre malaise. Dans l'intention de corriger cette difformité, alors assez légère, on enferma le membre dans un brodequin à double montant, se prolongeant jusqu'au genou, lequel eut pour effet de maintenir le pied, mais sans réussir à faire descendre le talon qui, par la suite, se trouva distant du sol de près de cinq pouces. En Angleterre, où Mlle Soubitez fut mise en pension pendant quelques années, on essaya de lui redresser le pied au moyen d'appareils fort bien faits d'ailleurs, mais

qui ne produisirent guère de résultats meilleurs que ceux employés auparavant.

Voici comment se présentait la difformité, lorsque Mlle Soubitez entra dans notre établissement, au mois de juillet 1838.

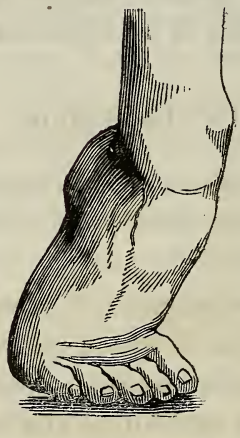

Le pied, lorsque la malade était assise, affectait une simple déviation en bas, *pes equinus*; mais si la malade se tenait debout ou se mettait à marcher, on voyait l'avant-pied se diriger en dehors, et la malléole interne devenir beaucoup plus saillante que l'externe. Le point d'appui avait lieu sur la face inférieure de la première articulation métatarso-phalangienne, où existait une callosité ordinairement douloureuse pendant la marche. Toutes les articulations métatarso-phalangiennes étaient écartées les unes des autres, de manière à faire paraître l'extrémité du pied d'une largeur démesurée. Le coude-pied était saillant, la plante

très-concave. En somme, cette difformité avait beaucoup de ressemblance avec celle de Célestine Andras (Voyez pl. II, fig. 1).

Le 20 juillet 1838, nous avons pratiqué la section du tendon d'Achille, et dix jours après le pied était redressé.

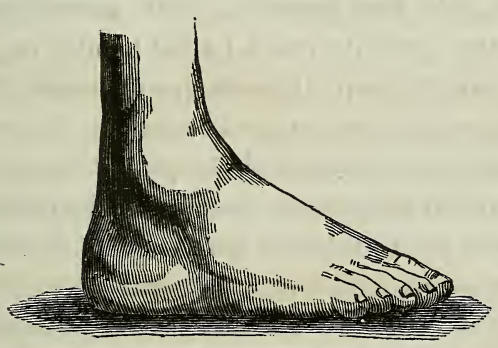

Un petit accident s'est manifesté pendant la période du redressement : la pression de la machine ayant causé une contusion sur la callosité susindiquée de la première articulation métatarso-phalagienne, durant plus d'un mois la marche a été pénible et douloureuse ; mais cet inconvénient a fini par disparaître, et Mlle Soubitez a quitté notre maison complètement guérie, deux mois après y être entrée.

Xe Observation.

22 ans. — *Stréphocatopodie consécutive simple (déviation en bas). — Convulsions supposées et paralysie partielle. — Redressement en deux jours. — Guérison en un mois.*

Mlle Eugénie D***, de Paris, âgée de vingt-deux ans, née bien portante, a été nourrie par une femme enceinte qui lui a fait habiter un lieu bas et humide jusqu'à l'âge de quatorze mois. Quelque temps après son retour de nourrice, il s'est développé chez elle trois abcès qui ont suppuré pendant fort long-temps. Ces abcès étaient situés, l'un sur la suture médiane des pariétaux, le second sur l'extrémité antérieure de la quatrième côte sternale droite, le dernier sur le tiers postérieur de la troisième fausse côte gauche. A peu près à la même époque, à la suite d'une affection gastro-intestinale, on remarqua d'abord une grande faiblesse dans le membre abdominal gauche de la jeune malade, puis que le pied se déviait en dedans, de manière à ce qu'abandonné à lui-même, il prenait pour point d'appui son bord externe, et la moitié antérieure de la plante lorsqu'on voulait ramener l'avant-pied dans la direction normale. Quant au talon, il était éloigné du sol de plus de deux pouces. Depuis quatre ou cinq ans jusqu'à douze, Mlle D*** a vu son pied continuer à s'enrouler, malgré l'emploi de plusieurs machines, au point d'offrir

la difformité mixte désignée sous le nom de pied-bot équin-varus. A douze ans elle entra dans notre établissement orthopédique de Chaillot, pour y être traitée non-seulement de son pied-bot, mais surtout aussi d'une déviation spinale à gauche occupant les vertèbres lombaires et les trois dernières dorsales, déviation qui remontait déjà à deux ou trois ans, et que nous devons nécessairement attribuer à l'extrême faiblesse du membre abdominal gauche de Mlle D***, aussi bien qu'à la forte claudication que déterminait son pied-bot. Cette jeune personne fut donc soumise en même temps à l'extension sur un lit mécanique pour sa difformité spinale, et à l'action des machines Venel et D'Yvernois modifiées pour son pied. Au bout d'un an la déviation spinale était guérie, et le pied équin-varus ramené à l'état de pied équin simple. Mais il nous fut alors impossible d'abaisser le talon demeuré rebelle à l'emploi des machines. La section du tendon d'Achille ne nous était pas suffisamment connue..... Toutefois Mlle D*** put marcher beaucoup plus facilement qu'auparavant.

Dans le courant de mars 1838, nous eûmes l'occasion de revoir notre intéressante malade, et nous lui proposâmes alors de compléter sa cure par la section du tendon d'Achille. Elle accepta. Nous l'opérâmes le 20 mars; le 22 le talon avait repris sa place et son rôle naturel; au commencement d'avril, Mlle D*** marchait, et bref, en un mois, elle fut tout-à-fait guérie. Son pied, lorsque

nous fîmes la section du tendon d'Achille, avait la plus grande ressemblance avec celui de Mlle Avril (Voyez pl. I, fig. 1).

XIe Observation.

7 ans 1/2. — *Stréphocatopodie consécutive. — Dentition difficile, convulsions. — Inutilité des machines. — Rire convulsif après l'opération. — Redressement en douze jours. — Guérison complète en six semaines.*

Auguste Neyroles, âgé de 7 ans et demi, à Paris, rue de Lille, n° 15, d'une constitution lymphatico-nerveuse, ne s'est point mal porté jusqu'à onze mois. A cette époque de sa vie, la sortie difficile de deux dents incisives lui occasionna une gastro-entéro-céphalite et des convulsions qui lui paralysèrent le membre inférieur droit. La paralysie, complète d'abord, se réduisit en quinze mois à peu près à n'être plus que partielle, c'est-à-dire qu'à l'âge de deux ans ou deux ans et demi, Auguste Neyroles put se tenir sur sa jambe droite. Mais le pied ne présentait plus au sol que la moitié antérieure de sa face plantaire; l'articulation tibio-tarsienne était très-lâche, très-vacillante, et il eût été impossible à l'enfant de faire un pas sans un brodequin armé de tuteurs longs et forts.

Quand nous fûmes consulté la première fois pour ce jeune malade, le 29 janvier 1835, au bureau central des hôpitaux, son pied ressemblait tout-à-fait à celui de Mlle Célestine Andras (voyez pl. II,

fig. 1) ; mais le membre en général était bien plus amaigri, et l'articulation tibio-tarsienne bien plus relâchée. Nous conseillâmes d'abord aux parents deux appareils mécaniques, un pour le jour, un pour la nuit. Il n'en résulta aucun avantage durable. Entièrement convaincu alors de la nécessité de l'opération, nous nous décidâmes à la pratiquer le 10 avril 1837, en présence de MM. les docteurs Gaubert frères, J. Lafond fils, et M. Rinn, professeur de rhétorique au collége Rollin.

Quand le tendon d'Achille fut coupé, nous vîmes Auguste Neyroles saisi d'un rire involontaire et d'un tremblement universel qui durèrent plus d'un quart d'heure. Le bout supérieur du tendon se rétracta au point d'établir entre l'autre bout et lui un intervalle de plus de trois pouces. Pour réparer cet accident assez singulier, nous enveloppâmes les deux tiers supérieurs de la jambe dans une bande un peu serrée, et la jambe fut mise en demi-flexion. Deux jours après, les deux parties du tendon s'étaient rapprochées à un pouce de distance tout au plus. Le redressement fut complet au bout de quinze jours; le petit malade marcha très-facilement une semaine plus tard, et enfin trois mois après l'opération, la jambe avait regagné de la chair et de la force, et Auguste Neyroles ne boitait plus.

XIIe Observation.

12 ans. — *Deux déviations consécutives en bas et en dedans. — Coqueluche, convulsions, empoisonnement. — Inutile emploi des machines pendant six années. — Redressement en dix jours. — Guérison complète en cinq semaines.*

Mademoiselle Alix de C***, fille de M. le comte de C***, de Derchigny, près Dieppe, d'une constitution forte et sanguine, âgée de douze ans, mais paraissant en avoir quinze ou seize, s'était toujours bien portée, quand la coqueluche lui vint, à vingt-quatre ou vingt-cinq mois. Pendant la durée de cette coqueluche, des convulsions se manifestèrent et produisirent la paralysie des membres inférieurs. Un an après, la pauvre petite fut empoisonnée par l'oxyde de cuivre (vert-de-gris); elle en souffrit horriblement. Cependant, vers trois ans et demi, elle put se mettre à marcher seule, mais en se servant principalement de la pointe et du bord externe de ses pieds, les talons distans du sol d'à peu près un pouce et demi. La difformité fit des progrès assez rapides; les talons s'exhaussèrent de plus en plus, les avant-pieds se dirigèrent en dedans; bientôt enfin, Mademoiselle de C*** se trouva très clairement atteinte de deux déviations en bas et en dedans, pour le traitement desquelles on l'amena à Paris, à l'âge de six ans. Un mécanicien fut chargé de ce traitement, et pendant les six années qui suivirent, il enferma la malade dans des brodequins fort joliment

exécutés, dans des appareils d'acier très poli, qui n'eurent pour résultat que de lui causer de longues et inutiles douleurs.

Quand mademoiselle de C*** nous fut présentée dans les premiers jours de novembre 1837, nous trouvâmes que ses pieds posaient sur leur extrémité digitée, particulièrement sur la face inférieure des trois dernières articulations métatarso-phalangiennes : la moitié antérieure du bord externe complétait le point d'appui. La malléole externe était très proéminente ; au-dessous et en avant d'elle on apercevait deux saillies, l'une formée par la tête articulaire de l'astragale, l'autre par la tubérosité antérieure du calcanéum. De cette façon, le bord externe des pieds était convexe, et le bord interne était concave. Quant aux talons, celui du pied gauche s'éloignait de terre de trois pouces, et l'autre de deux pouces seulement.

Le 13 novembre 1837, nous avons pratiqué la section du tendon d'Achille sur les deux pieds de mademoiselle de C***, et dix jours après, nous avons eu la satisfaction de les voir revenus à l'état normal. Vers le 20 décembre, cette jeune personne a pu quitter Paris totalement guérie.

Mademoiselle de C*** a été vue avant et après son traitement par le savant professeur académicien, M. de Blainville, ancien ami de la digne et honorable famille.

XIIIe Observation.

14 ans. — *Stréphocatopodie consécutive. — Chute et contusions violentes. — Redressement en quinze jours. — Guérison en six semaines.*

Mlle Marie-Françoise Prière, âgée de quatorze ans, d'un tempérament nerveux, demeurant à Paris, rue Tiquetonne n° 4, s'est bien portée aussi jusqu'à deux ans, époque où elle fut renversée par un cabriolet dont la roue lui passa sur les deux jambes. Cette grave circonstance obligea ses parens à la tenir couchée pendant quelque temps, et lorsqu'elle voulut marcher ensuite, le talon de son pied gauche déjà remonté de plus d'un pouce ne lui permettait plus d'asseoir sur le sol que la pointe du membre déformé.

Ce pied équin fut depuis abandonné à lui-même, c'est-à-dire qu'on ne fit absolument rien pour allonger les muscles du mollet. Il y avait donc douze ans que la difformité durait, en s'accroissant toujours, lorsque mademoiselle Prière nous fut amenée, le 26 juin 1836. Son cas nous parut une stréphocatopodie des plus graves. Étant debout, elle portait le talon élevé du sol au moins de cinq pouces: la face plantaire de son pied présentait une concavité profonde de quinze lignes; la base de sustentation, formée par les orteils et les articulations

métatarso-phalangiennes, avait quatre pouces de largeur. En avant du coude-pied apparaissait une saillie considérable, formée par la tête articulaire de l'astragale. Le scaphoïde, les trois cunéiformes et les extrémités postérieures des trois premiers os métatarsiens occupaient un plan bien antérieur à celles de leurs extrémités dites antérieures. Tout l'avant-pied était un peu dirigé en dedans.

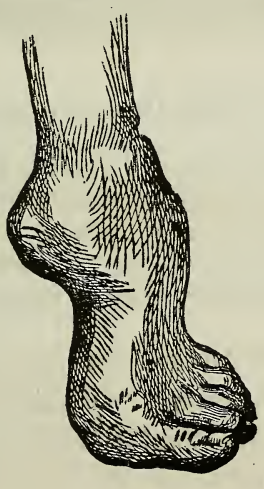

Nous fîmes à mademoiselle Prière la section du tendon d'Achille, en présence de l'illustre Broussais et de MM. les docteurs Bermondi, Scoutetten, Treille, de Beaumont et J. Lafond fils. Quinze jours après, le talon était tout-à-fait abaissé, le pied avait repris sa figure normale, et la malade

commençait à marcher. Dans les six semaines de l'opération la guérison fut complète.

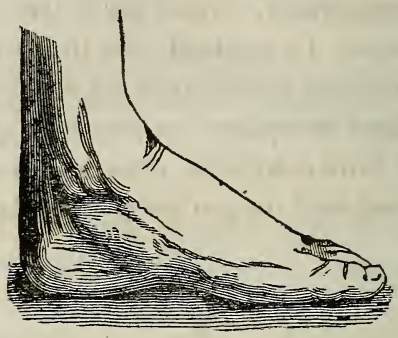

XIVe Observation.

14 ans. — *Stréphocatopodie consécutive avec déviation du genou en dedans compliquée d'une légère fausse ankylose angulaire. — Gastro-entéro-céphalite, convulsions, hémiplégie, raccourcissement, etc. — Inutilité des machines. — Redressement du pied en quinze jours.*

Mademoiselle Adelaïde Josseraud, âgée de 14 ans, d'un tempérament sanguin, demeurant à Paris, rue d'Anjou-Saint-Honoré, n° 64, nous fut présentée au bureau central d'admission dans les hôpitaux, vers le milieu d'août 1832. Alors âgée de neuf ans et demi, elle avait eu à dix-huit mois une gastro-entéro-céphalite accompagnée de convulsions violentes et suivie d'une complète hémiplégie du côté gauche. Cette dernière affection ne tarda pas à quitter le membre supérieur, mais elle subsista long-temps dans l'extrémité abdominale,

et s'y compliqua de contractures des muscles du mollet, lesquelles avaient fini par développer un pied-bot équin des plus caractérisés.

Nous conseillâmes l'emploi d'une machine, qui ne produisit rien de bon.

Mais au mois d'octobre 1837, nous eûmes occasion de revoir cette jeune fille, et convaincu mieux que nous ne l'étions cinq ans auparavant, nous proposâmes aux parens la section du tendon d'Achille, qui fut pratiquée le 3 novembre suivant, en présence de MM. les docteurs Pierre Auvity et Krauss.

Quinze jours après, le pied, presque en droite ligne avec la jambe lors de l'opération, avait repris son attitude et sa forme naturelles, et mademoiselle Josseraud pouvait déjà essayer de marcher en appuyant franchement sur son talon et la plante de son pied. Cependant la progression était encore difficile, à cause du raccourcissement des muscles fléchisseurs de la jambe (demi-tendineux, demi-membraneux et biceps), à cause aussi d'une assez forte déviation du genou en dedans, présentant un sinus de quatre pouces. Le raccourcissement des muscles fléchisseurs tenait la jambe dans un quart de flexion sur la cuisse; si l'on tendait un ruban de la partie postérieure de la jambe à la partie postérieure de la cuisse, on trouvait trois pouces d'ouverture entre le jarret et lui. Des frictions et des massages de tout le membre, principalement aux muscles de la partie postérieure de

la cuisse, un appareil approprié pour l'extension de la jambe et le redressement du genou, remédièrent promptement à cette double difformité.

XVe Observation.

8 ans. — *Pied équin natif (stréphocatopodie). — Grande faiblesse du membre droit. — Appareils inutiles. — Redressement en quinze jours. — Claudication indispensable, à cause du défaut d'égalité des deux membres.*

Mademoiselle Pascaline François, née le 13 avril 1828, d'une constitution éminemment lymphatique, était venue au monde avec l'extrémité inférieure droite à l'état de pied équin très prononcé. Elle marchait de ce côté sur les articulations métatarso-phalangiennes, et portait le talon élevé de trois pouces. Tout le membre était faible et raccourci. Il avait bien son grand trochanter situé à la même hauteur que celui du membre gauche, mais les condyles internes du tibia se trouvaient en différence d'un pouce. La dissemblance, sensible entre les deux cuisses, l'était plus encore entre les deux jambes, dont la gauche se montrait parfaitement conformée, tandis que dans la droite il y avait atrophie musculaire et osseuse, en outre d'un raccourcissement de quatre pouces; ce qui donnait en tout cinq pouces d'inégalité de longueur entre le grand trochanter et le talon de l'un et l'autre membre.

Le pied était donc tout-à-fait vertical dans sa partie supérieure, c'est-à-dire que le tarse et le métatarse décrivaient une ligne droite avec le reste

du membre; quant aux phalanges, elles faisaient angle droit avec le métatarse.

A l'âge de trois ans, on essaya sur mademoiselle François les appareils mécaniques de M. M..., dans l'établissement de qui la mère et l'enfant séjournèrent même quelque temps. L'emploi de ces moyens orthopédiques, prolongé pendant cinq ans, n'avait produit que des résultats négatifs, lorsqu'à la fin de juin 1836, la jeune malade nous fut amenée. Nous l'opérâmes le 30 juin.

Au bout de quinze jours le redressement était parfait. Malheureusement, l'enfant doit rester boiteuse, son membre droit étant de beaucoup moins long que le gauche.

XVIe Observation.

7 ans. — *Déviation consécutive en bas et un peu en dedans. — Gastro-entéro-céphalite suivie d'hémiplégie.—Machines inutiles. — Prompt redressement.*

Auguste-François Millié, âgé de sept ans, nous fut amené au bureau central des hôpitaux dans le mois de mai 1832. Il était atteint d'une déviation consécutive du pied droit en bas et en dedans (équin varus), développée à la suite d'une gastro-entéro-céphalite dont il avait été frappé à l'âge de six mois. Cette affection s'était chez lui, comme chez Mlle Josseraud, compliquée d'une hémiplégie du côté droit bientôt bornée au membre abdominal. Il y avait en outre contracture des muscles du mollet, des fléchisseurs de la jambe et de ceux des orteils; les muscles extenseurs des orteils étaient

paralysés, enfin la difformité était au plus haut degré de développement.

L'enfant porta inutilement des machines jusqu'au 6 décembre 1835, jour où nous pratiquâmes la section du tendon d'Achille, en présence de MM. les docteurs Isidore Bourdon, membre de l'académie de médecine, et J. Lafond père et fils. Et au bout de douze jours, le pied était complètement redressé; mais la paralysie du membre ab-

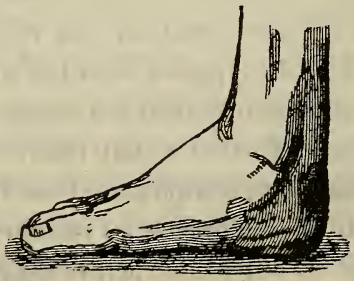

dominal, quoiqu'un peu améliorée, a empêché fort long-temps cet enfant de pouvoir marcher sans

un béquillon. L'état paralytique est de moins en moins sensible : le membre n'est plus froid ni de couleur violacée, comme il était avant et dans les premiers temps du redressement.

XVIIe Observation.

5 ans. — *Déviation native en bas et en dedans (équin varus). — Machines à peu près inutiles. — Redressement en dix jours. — Guérison en six semaines.*

Henriette Lebrun, âgée de cinq ans, à Paris, rue Saint-Germain-l'Auxerrois, n° 93, est pâle, blonde, d'un tempérament lymphatique très prononcé ; ses yeux sont bleus, etc. Elle nous fut amenée au bureau central des hôpitaux, le 3 décembre 1834, pour une très forte déviation congénitale en dedans et en bas (varus équin). Nous lui fîmes délivrer une machine orthopédique dans le genre de la machine de Venel, qui déroula le pied en partie, mais resta sans action sur le tendon d'Achille. Fatigués de voir que leur enfant ne guérissait pas, le père et la mère, en juin 1836, se décidèrent à tenter les chances de l'opération, et nous amenèrent la petite Henriette à notre maison de l'allée des Veuves.

Voici en quoi consistait la difformité.

Le talon était distant du sol de plus de trois pouces ; le pied était enroulé sur son bord interne, qui présentait un angle rentrant. L'enfant se tenait debout sur la face dorsale des trois derniers

métatarsiens et des trois derniers orteils, et la marche n'avait lieu qu'au moyen d'une succession de sauts par-dessus le pied bien conformé, de sorte que la jambe difforme pouvait, à la rigueur, passer pour inutile : c'était un long tronçon de membre, maigre, incapable, incommode, qu'à moins de pouvoir guérir, il eût mieux valu couper.

Nous fîmes la section du tendon d'Achille, le 6 juin, en présence de MM. les docteurs Gimelle et Guiard, et de M. Raymond, pharmacien. Au bout de dix jours, le pied était tout-à-fait ramené dans les bonnes conditions ; une semaine après, l'enfant marchait déjà facilement (Voyez la pl. V, fig. 1 et 2).

XVIIIe Observation.

18 ans. — *Pied équin valgus consécutif, devenu équin simple par les machines, puis retombé dans le triple cas d'équin, de valgus et de varus.— Gastro-entéro-céphalite, convulsions, paralysie. — Redressement en quinze jours. — Guérison en six semaines.*

Mlle Louise Dizain, âgée de dix-huit ans, à Paris, rue du Faubourg-Saint-Antoine, n° 107, est d'un tempérament lymphatico-sanguin. Elle s'est bien portée jusqu'à dix mois, époque où elle fut prise d'une gastro-entéro-céphalite et de convulsions qui amenèrent la paralysie du membre abdominal gauche. Cette paralysie empêcha Mlle Dizain de marcher pendant les quatre premières années de

sa vie. Puis, quand ce temps fut écoulé, elle voulut essayer de se soutenir sur ses jambes ; alors on s'aperçut que son pied gauche ne pouvait se mettre en rapport avec le sol que par la pointe et le bord interne du gros orteil, le talon étant dirigé en haut.

Depuis, jusqu'au jour, 15 juin, où elle fut amenée à nos consultations de l'hôpital Saint-Antoine, cette jeune fille a vu sa difformité faire des progrès constans. Son pied, quand elle nous le montra, présentait l'union du valgus et de l'équin. Les muscles du mollet et les péroniers étaient raccourcis et contracturés ; le seul bord interne du pied touchait la terre, particulièrement au moyen de l'articulation métatarso-phalangienne des deux premiers orteils ; le talon s'éloignait du sol de deux pouces et demi. Les appareils mécaniques que nous conseillâmes alors ramenèrent la difformité à l'état de simple pied équin, et la malade put marcher sur les deux tiers antérieurs de la plante, le talon abaissé de près d'un pouce et demi. Il fallut quinze mois pour obtenir cette amélioration fort notable, certainement. Mais les choses ne devaient pas en rester là. Soit que Louise Dizain eût négligé de porter constamment son pied dans l'appareil, soit que la contraction des muscles du mollet fût augmentée par une marche longue et assidue, le talon, au lieu de continuer à s'abaisser, se releva de nouveau, et le pied se dévia doublement, en dedans vers le tarse, en dehors vers les

métatarsiens. Averti par la tournure fâcheuse que prenait la difformité, nous nous décidâmes, le 12 avril 1836, à faire la section du tendon d'Achille. Cette opération décisive eut lieu à l'hôpital Saint-Antoine, devant MM. les docteurs Kappeler et Bérard aîné, médecin et chirurgien en chef de l'hôpital, et de leurs nombreux élèves. Le pied de Mlle Dizain présentait alors un triple cas, mais irrégulier, de stréphocatopodie (équin), de stréphendopodie (varus) et de stréphexopodie (valgus). Le milieu du bord externe, qui servait de point d'appui dans la marche, était peu convexe, et deux durillons existaient l'un sur l'articulation postérieure du cinquième os du métatarse, l'autre vers l'articulation calcanéo-cuboïdienne. La tête articulaire de l'astragale était saillante; la malléole externe l'était aussi. Le bord interne du pied offrait une concavité allongée, et on trouvait un enfoncement à la place de la malléole. La plante, très rétrécie, était rayée de plis obliques. Le gros orteil gisait couché sur la face inférieure des deux orteils suivans.

Quinze jours après l'opération, le pied avait repris son état normal. Au bout d'un mois, la malade marchait en boitant beaucoup moins qu'auparavant. En octobre 1836, enfin, il ne restait plus de traces gênantes de la difformité.

XIXe Observation.

19 ans. — *Pied équin consécutif devenu équin varus par la marche. — Fievre cérébrale, convulsions, paralysie. — Inutilité des machines. — Redressement en vingt jours.*

M. Michel Delaroche, opticien, rue Neuve-Vivienne, n° 49, est âgé de dix-neuf ans. C'est un jeune homme brun, d'une constitution sèche et vigoureuse. Il eut une fièvre cérébrale à l'âge de deux ans; cette fièvre cérébrale amena des convulsions violentes qui laissèrent tout le côté droit du corps paralysé. La paralysie disparut au bout de trois mois, sauf dans le membre abdominal. Les muscles du mollet restèrent donc contractés. Il en résulta d'abord la stréphocatopodie (pied équin) simple; mais quand l'enfant eut marché pendant quelque temps, le pied s'enroula et devint équin varus.

La famille du jeune Delaroche consulta d'abord M. D..., célèbre pour le traitement des pieds-bots; pendant trois ou quatre ans, on fit ce qu'il ordonnait; mais la difformité se montra rebelle à tous les moyens employés. En 1832 nous fûmes consulté. M. Delaroche avait alors quinze ans; la difformité était énorme. Nous prescrivîmes aussi des appareils mécaniques, qui améliorèrent un peu l'état du pied, mais sans rien donner qui ressemblât à la certitude d'une guérison. Enfin,

quatre ans après, nous conseillâmes au malade la section du tendon : il s'y soumit.

Le pied, comme nous venons de le dire, était équin varus avec enroulement complet en dedans. La malléole externe était hypertrophiée et formait une saillie considérable. Tout le poids du corps reposait sur la tête de l'astragale, fortement saillante, en partie délaissée par le scaphoïde, et sur l'extrémité postérieure du cinquième os métatarsien. Il existait à cet endroit un très gros durillon causé par le frottement et la compression auxquels la peau était continuellement condamnée. Il y avait convexité du bord externe du pied, et concavité considérable du bord interne. Le talon était remonté de deux pouces quatre lignes. Tout le membre abdominal était maigre, grêle, froid, et comme atrophié.

La section du tendon d'Achille fut pratiquée, le 7 mai 1836, en présence de MM. les docteurs Isidore Bourdon, Philipard et J. Lafond fils. Quinze jours ont suffi pour remetre le pied à angle droit avec la jambe. Depuis, aucun accident n'est survenu, et M. Delaroche est aujourd'hui parfaitement guéri.

XXe Observation.

5 ans 1/2. — *Double déviation consécutive en bas et en dehors. — Maladie chez la nourrice. — Paralysie et contractures. — Redressement en quinze jours.*

Adèle Klezeli, âgée de cinq ans et demi, à Paris, rue du Faubourg-du-Temple, n° 119, a été envoyée en nourrice dans un état parfait de santé et de conformation. Elle est revenue à deux ans complètement étiolée, amaigrie, n'ayant plus, pour nous servir de l'expression de ses parens, que la peau sur les os. Elle avait le ventre gros, proéminent, les jambes à demi-fléchies sur les cuisses, et les pieds étendus sur les jambes; tout cela, les jambes, les cuisses, les pieds, affecté d'une rigidité remarquable. Pendant plus de deux ans, il lui fut impossible de se tenir debout, tant ses membres inférieurs étaient faibles et raides en même temps: la pointe des pieds eût seule formé d'ailleurs la base de sustentation.

A quatre ans et demi cependant, la pauvre petite réussissait à se soutenir en s'aidant des tables et des chaises. Le poids de son corps, ainsi suspendu sur le bout de ses pieds, finit par affaisser la plante au point de la rendre plus convexe que le dos. Voici, du reste, comment nous trouvâmes

l'enfant, le 7 août 1837, au moment de lui faire la section du tendon d'Achille.

Quand elle était debout, ses talons montaient de deux pouces et demi au-dessus du niveau du sol. Elle ne pouvait garder cette posture qu'en tenant les pieds écartés l'un de l'autre et les genoux rapprochés à se toucher, de sorte qu'ils se servaient mutuellement de point d'appui. Ainsi le bord interne des pieds touchait seul le sol; ce qui constituait deux déviations des pieds en bas et en dehors. Les jambes étaient fléchies sur les cuisses à peu près à 40 degrés.

Le quinzième jour après la section, Adèle Klézeli appliquait à terre la plante de ses pieds et les talons; l'état normal était recouvré. Maintenant la guérison est entière, quant à la forme et à la solidité des pieds. Il restait un peu de raideur et de paralysie dans les membres; mais l'exercice,

les frictions, les massages ont presque fini par en triompher.

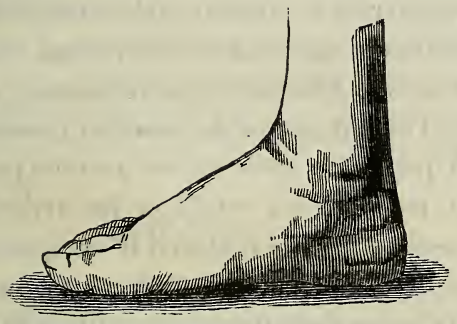

Quelques jours avant l'opération, nous avions eu l'honneur de présenter cet enfant à M. Broussais, ainsi qu'aux docteurs Scoutetten, Bermondi, Treille, Forget, Fournier Deschamps, etc., qui étaient venus dans notre établissement pour nous voir opérer Mlle Prière.

XXIe Observation.

10 ans. — *Pied équin valgus consécutif. — Gastro-entéro-céphalite avec convulsions et paralysie venue à l'occasion de la sortie difficile de deux dents molaires. — Redressement en huit jours. — Guérison complète en un mois.*

Alexandre Galempoix, âgé de dix ans, à Paris, avenue de Boufflers, n° 3, a toujours été malade jusqu'à l'âge de trois ans, époque où s'est faite la

sortie de ses deux dernières dents molaires. C'est pendant l'évulsion difficile et douloureuse de ces dents qu'Alexandre Galempoix fut saisi d'une gastro-entéro-céphalite accompagnée de convulsions qui jetèrent le membre abdominal droit dans une paralysie complète, avec contraction des muscles du mollet. Pendant sa convalescence, qui fut longue, l'enfant essaya de marcher; mais il ne pouvait que traîner après lui son membre paralysé, à peine posé sur les orteils et les articulations métarso-phalangiennes. Quand il eut quatre ans, on s'adressa à un orthopédiste fameux, lequel enferma la jambe dans une machine qu'on fut obligé d'abandonner, à cause des douleurs qu'elle occasionnait. Rebutés, les parens restèrent long-temps sans rien faire pour la difformité de leur fils. Cependant, à la fin de septembre 1837, M. le docteur Tavernier, directeur d'un établissement orthopédique, fut consulté, et nous adressa cet enfant. Nous jugeâmes la section du tendon d'Achille indispensable; et les parens y ayant consenti, nous opérâmes Alexandre Galempoix le 5 octobre suivant, en présence de MM. les docteurs Fournier Deschamps, Duchesne-Duparc et J. Lafond fils. Le talon était alors élevé de trois pouces et demi; la malléole interne, le premier cunéiforme et le côté interne de la première articulation métarso-phalangienne formaient trois saillies au bord interne du pied, qui était convexe, tandis que l'externe était concave; le point d'appui avait

lieu sur la face inférieure des deux premiers orteils, etc., etc. (Voyez la planche VIII, fig. 1).

Huit jours après l'opération, le talon avait repris son niveau. Le douzième jour, l'enfant marchait; mais la tension des péroniers tenait le pied encore un peu dévié en dehors. Le vingt-troisième jour, toute la difformité avait disparu, et le pied était normal (Voyez la même planche, figure 2).

XXIIe Observation.

35 ans. — *Pied équin varus consécutif.* — *Fièvre cérébrale avec convulsions et paralysie.* — *Machines pendant vingt-sept ans.* — *Redressement en huit jours.*

Mademoiselle L..., âgée de trente-cinq ans, à Paris, rue Lesdiguières, est d'un tempérament nervoso-lymphatique, et s'est très bien portée jusqu'à l'âge de quatre ans. A cette époque de sa vie, elle tomba malade d'une fièvre cérébrale avec convulsions et paralysie du membre abdominal gauche. Cette paralysie l'empêcha de marcher pendant quatre ans. Ce ne fut qu'à huit ans à peu près que mademoiselle L... put essayer quelques pas dans la chambre, encore le plus souvent lui fallait-il l'appui d'un bras ou le secours d'un béquillon. Vers l'âge de dix-sept ans, soit augmentation du poids du corps ou progrès de la difformité, Mlle L... fut obligée de remplacer son béquillon par une béquille, qui resta son inséparable compagne jus-

qu'au mois de juin 1836. Alors la malade voulut bien nous consulter et s'en rapporter à nous pour le traitement de cette déviation, qui était un pied équin compliqué de varus.

Huit jours après que nous eûmes coupé le tendon d'Achille, le 8 juin de la même année, l'extrémité avait repris son état normal, et mademoiselle L... pouvait déjà poser à terre toute la plante de son pied et son talon. Quinze jours plus tard, elle commença à marcher en se servant seulement d'une canne, qui lui a été nécessaire pendant trois ou quatre mois. L'état de paralysie existant chez elle depuis trente et un ans, l'empêchera probablement toujours d'avoir une marche régulière.

N'oublions pas de dire que mademoiselle L... avait porté des machines pendant vingt-sept ans.

La difformité de cette demoiselle avait beaucoup de ressemblance avec celle de M. Chaput.

XXIIIe Observation.

18 ans. — *Pied équin valgus consécutif devenu équin varus. — Gastro-entérite exaspérée par le traitement, convulsions, paralysie. — Inutilité des machines. — Redressement en huit jours.*

Mlle Aglaé P..., âgée de dix-huit ans, fille d'un des principaux huissiers de Paris, d'un tempérament sanguin, a commencé par être très bien portante. A trois ans et demi, elle eut une gastro-entérite aiguë qui se prolongea et devint chro-

nique. Un médecin, imaginant que cette affection pouvait être entretenue par les vers, s'avisa alors de faire prendre à l'enfant une forte décoction d'ail. Aussitôt des vomissemens se manifestèrent, et la petite malade tomba dans des convulsions affreuses, à la suite desquelles les quatre membres thoraciques et abdominaux furent complétement paralysés. Il suffit de quelques semaines pour que cette paralysie générale abandonnât le côté gauche du corps ; mais elle persista deux ou trois ans dans le côté droit, surtout dans le membre abdominal, dont presque tous les muscles étaient violemment contracturés. Cet état de raideur et de raccourcissement des muscles produisit un pied-bot équin compliqué de valgus. A l'âge de cinq ou six ans, la paralysie parut tout-à-fait bornée au membre abdominal droit, et mademoiselle P... put essayer de marcher dans l'appartement en s'aidant des meubles qu'elle rencontrait, mais sur la pointe du pied seulement. Alors on commença à lui faire porter des machines dont elle prolongea l'usage pendant douze ans, sans qu'il ait jamais été possible de constater une véritable amélioration.

Lorsque nous eûmes, le 31 octobre 1836, à pratiquer la section du tendon d'Achille sur le pied de mademoiselle P..., nous trouvâmes tout le membre droit beaucoup moins développé que le gauche, moins chaud, moins fort, moins vivant, pour ainsi dire. Le talon était relevé de trois pouces et demi. Le point d'appui se bornait aux articula-

tions métatarso-phalangiennes et à la face inférieure des quatre derniers orteils. Il y avait un léger enroulement en dedans ; la malléole externe et la tête articulaire de l'astragale faisaient une assez forte saillie en dehors, etc.

Huit jours après l'opération, le pied avait repris sa situation naturelle. Huit jours plus tard, il pouvait être fléchi sur la jambe, et la malade commençait à marcher. Trois mois après le commencement du traitement mademoiselle Aglaé pouvait facilement faire de longues courses à pied sans fatigue et presque sans claudication.

XXIVe Observation.

13 ans. — *Pied équin varus consécutif. — Gastro-entéro-céphalite, convulsions et paralysie. — Appareils sans efficacité. — Redressement en quinze jours.*

Achille Péronneaux, fils et neveu de médecins, âgé de treize ans, à Paris, rue St-Marc, n° 16, éprouva, à l'âge de trois ans, une gastro-entéro-céphalite qui détermina des convulsions et une hémiplégie du côté gauche. Au bout d'un an la paralysie n'existait plus que dans le membre abdominal, dont l'extrémité alors était atteinte de la difformité que nous avons nommée stréphocatopodie (*pied équin*). Six mois plus tard, le jeune Péronneaux put commencer à marcher, mais seulement en appuyant sur l'extrémité digitée de son pied gauche et le bord externe. Cette difformité,

quelques mois plus tard, constituait un pied équin varus, type mixte qu'elle a conservé, malgré des machines portées pendant long-temps, jusqu'au moment où on vint nous consulter pour ce jeune homme.

Au mois d'octobre 1836, le malade entra dans notre établissement pour y être traité.

Nous trouvâmes son pied gauche tordu sur lui-même de dehors en dedans, de telle façon que le poids du corps tombait tout entier sur la face dorsale du cuboïde que recouvrait un gros durillon, sur la face dorsale du dernier métatarsien et sur la même partie du cinquième orteil. La tête articulaire de l'astragale, la tubérosité antérieure du calcanéum, et la malléole externe qui était hypertrophiée, formaient des saillies considérables au côté externe du pied. La plante très-rétrécie était toute plissée. On voyait une forte concavité au bord interne du pied, dirigé en même temps en haut. Enfin le talon était relevé de plus de deux pouces.

Le 20 octobre, nous fîmes la section du tendon d'Achille en présence de M. le docteur Péronneaux, oncle du malade, et de M. le docteur Paul Lestorey de Caudebec, l'un des médecins les plus distingués de la Normandie.

Quinze jours après l'opération, le jeune Péronneaux marchait déjà facilement. Il est depuis longtemps parfaitement guéri.

XXVe Observation.

10 ans.—*Pied équin varus consécutif (stréphendocatopodie). — Gastro-entéro-céphalite, convulsions, etc. — Machines insuffisantes. — Redressement en quinze jours.*

Étienne Leroy, âgé de dix ans, à Paris, rue Hauteville, n° 6, s'est bien porté jusqu'à quatorze mois, temps où la sortie des deux dents canines supérieures lui causa une gastro-entéro-céphalite. Des convulsions compliquèrent encore cette fâcheuse maladie et les deux membres abdominaux demeurèrent paralysés. En quelques semaines pourtant le membre gauche redevint libre, mais le droit ne fut point amendé; conséquemment une partie de l'appareil musculaire droit, les muscles du mollet, ainsi que les fléchisseurs des orteils, eurent à subir une contracture considérable. Trois ou quatre mois après la maladie, on s'aperçut que le talon du pied droit s'éloignait du sol et que la pointe se dirigeait fortement en bas. Il en fut ainsi pendant près de deux ans. Mais, lorsque l'enfant voulut marcher, la déviation en bas se compliqua d'une déviation en dedans, et le côté externe du pied put seul servir de point d'appui.

Quand nous fûmes consulté en 1832, Étienne Leroy présentait donc un varus très-développé avec une forte déviation du talon en dedans et en haut. Nous conseillâmes alors des machines qui eurent

bien pour résultat de produire au bout d'un an le déroulement du pied, mais sans pouvoir faire descendre le talon. L'usage en fut continué, du reste, jusqu'en 1835, mais inutilement.

Au mois de janvier 1836, sur l'avis de M. le docteur Fournier Deschamps, les parens du jeune Leroy nous consultèrent de nouveau, et nous convînmes de faire la section du tendon après les vacances. En effet, le 4 octobre suivant, l'opération fut pratiquée en présence de M. Fournier Deschamps. Quinze jours après, la difformité avait disparu, et un mois plus tard, le jeune malade courait comme s'il n'avait jamais été pied-bot.

XXVIe Observation.

8 ans. — *Déviation congénitale en bas et en dedans (équin varus). — Traitement par les mécaniques resté sans effet. — Redressement en huit jours. — Guérison complète en un mois.*

Clovis-Léon Ballion, âgé de huit ans, à Paris, rue St-Honoré, n° 150, est d'un tempérament lymphatique; il a les yeux bleus et les cheveux châtains. Il fut présenté à notre consultation du bureau central d'admission vers le milieu du mois de mars 1833, après avoir été infructueusement traité par un mécanicien pendant quatre ans. Nous le trouvâmes atteint d'une déviation congénitale du pied droit en bas et en dedans (équin varus). Nous lui fîmes délivrer un appareil de

déroulement qui au bout d'un an avait à peu près produit ce que nous en espérions, mais sans toutefois avoir pu en aucune manière abaisser le talon de l'enfant, toujours élevé d'à peu près quatre pouces, avec une très-forte contracture des muscles du mollet.

Le 25 juin 1836, l'enfant nous fut ramené et nous lui fîmes la section du tendon d'Achille en présence de MM. les docteurs Isidore Bourdon, Gaubert, Fournier Deschamps, Rognetta, Roussel, et J. Lafond père et fils.

L'opération fut simple comme toujours et ne dura pas plus de cinq secondes. Nous plaçâmes ensuite le membre dans un appareil construit tout exprès. Au bout de huit jours le pied était redressé, au bout d'un mois l'enfant marchait comme s'il n'eût jamais eu de difformité.

Le pied de Ballion avait beaucoup de ressemblance avec celui d'Eugène Hugo.

XXVIIe Observation.

8 ans. — *Déviation consécutive en bas (stréphocatopodie). — Redressement en cinq jours. — Guérison complète en trois semaines.*

Mademoiselle Eugénie Bournot, âgée de huit ans, née à Paris, s'est trouvée à son retour de nourrice dans l'impossibilité de marcher autrement que sur la moitié antérieure de la face plan-

taire de son pied. Au rapport de ses parens, cette difformité se serait développée chez elle à la suite de convulsions internes, survenues à l'âge de deux ans.

Le 19 octobre 1837, en présence de M. le docteur Sterlin, médecin du pensionnat où était élevée la petite fille, nous avons fait sur ce pied la section du tendon d'Achille, et immédiatement après, le talon, que nous avions vu distant du sol de plus de deux pouces, s'est abaissé de manière à permettre la remise du pied à angle droit avec la jambe. Le cinquième jour nous avons obtenu l'angle aigu, c'est-à-dire une flexion assez énergique du pied sur la jambe; le huitième jour, l'enfant a marché: enfin trois semaines après l'opération, la guérison était parfaite.

Un cas pareil est certainement le plus simple qu'il soit possible de rencontrer; cependant les machines n'eussent point guéri seules le pied de mademoiselle Bournot, à moins d'un usage indéterminé; encore n'eût-on peut-être jamais obtenu la flexion du pied sur la jambe, conséquemment une marche régulière.

Le pied avait l'apparence de celui représenté pl. I, fig. 1re.

XXVIIIe Observation.

2 ans. — *Pied équin consécutif devenu équin varus par la marche. — Paralysie. — Redressement en huit jours. — Guérison complète en un mois.*

Mademoiselle Désirée Petit, de la Mailleraie, âgée de douze ans, s'était parfaitement portée pendant ses cinq premières années, quand un matin ses parens la trouvèrent paralysée de tout le côté droit, sans qu'aucune maladie, ni même un simple malaise eussent pu les mettre en garde contre un tel accident. Le membre thoracique reprit ses fonctions au bout de quelques semaines; mais le membre inférieur resta impotent, et la marche fut impossible pendant sept ou huit mois. Ce temps écoulé, la jeune Désirée recommença à se mouvoir, mais il lui fallait appuyer sur l'extrémité antérieure de la plante, et porter son talon relevé de plus de trois pouces. La difformité n'était alors qu'une stréphocatopodie simple. Trois ou quatre mois plus tard, l'avant-pied s'enroula en dedans, et le point d'appui se trouva réduit à la moitié antérieure du bord externe du pied. Une machine que l'on fit faire à Rouen ramena le pied à sa difformité première; puis cette machine fut abandonnée et l'équin simple redevint, comme de raison, équin varus, complication qui persista jusqu'au moment où notre excellent et savant ami

M. le docteur Lestorey, de Caudebec, eut l'heureuse idée de nous adresser mademoiselle Petit.

Voici quelle était à cette époque la configuration du pied (Voyez pl. IV, fig. 1).

Il ne touchait plus le sol que par la face inférieure des trois derniers orteils et des articulations métatarso-phalangiennes correspondantes. Le gros orteil, dirigé sur le second orteil, était en outre fléchi sur le premier os du métatarse. La poulie articulaire et la tête de l'astragale, privées de leurs rapports normaux avec les os qui les recouvrent ordinairement, faisaient saillie au dos du pied, en avant et en dehors. Tout le coude-pied formait une protubérance convexe en avant. Le talon était relevé de plus de cinq pouces. Le bord interne du pied décrivait un angle rentrant, dont le centre se trouvait à un pouce au-dessous de la malléole interne. La plante du pied, très concave, était séparée du talon par un large sillon, qui s'étendait de la partie inférieure du calcanéum au scaphoïde, etc. Enfin la marche était horriblement difficile.

Le 12 mars 1838, nous fîmes à mademoiselle Petit la section du tendon d'Achille devant MM. les docteurs d'Héré, Paulin, J. Lafond fils et madame la marquise de Mervé. Au bout de quinze jours, nous avions obtenu le redressement (Voyez pl. IV, fig. 2). Trois semaines de plus ont amené la guérison complète. La malade a marché après les premiers huit jours; elle boitait à peine, et n'a

nullement souffert de l'emploi de la machine de redressement.

XXIXe Observation.

17 ans 1/2. — *Déviation en bas et en dedans, ramenée à la stréphocatopodie simple par les machines. — Redressement en huit jours. — Guérison radicale en six semaines.*

Mademoiselle Avril, de Paris, âgée de dix-sept ans et demi, est d'une constitution éminemment lymphatique. Retirée à trois mois des mains de sa première nourrice, parce que celle-ci n'avait pas de lait, elle fut confiée à une autre, et deux mois après, quand on voulut mettre à l'enfant sa première robe, on s'aperçut qu'elle avait le pied gauche dévié en dedans, avec le talon dirigé en haut et aussi en dedans. La petite Avril avait dépéri extrêmement chez cette première nourrice, et l'insuffisante alimentation à laquelle elle était d'abord restée soumise, entrait certainement pour beaucoup dans les causes de sa difformité. Toujours est-il qu'elle ne put marcher qu'à quatre ans. Ce temps venu, ses parens la placèrent dans l'établissement orthopédique de M. M... ; elle y resta sept ou huit mois, et le traitement qu'elle suivit eut pour effet de réduire sa déviation à l'état de pied équin simple. Cette réduction une fois obtenue, les moyens mécaniques furent sans pouvoir, et mademoiselle Avril en continua inutilement l'emploi jusqu'à l'âge de treize ans.

Ce fut le 24 octobre 1837 que nous fîmes à cette jeune personne la section du tendon d'Achille (Voyez pl. I, fig. 1). Elle ne pouvait marcher alors que sur le tiers antérieur de la face plantaire; elle avait le talon relevé de deux pouces; la marche était pénible et accompagnée d'une assez forte claudication. Huit jours ont amené le redressement, et six semaines environ après la guérison était entière. Cependant, lorsque mademoiselle Avril marche vite, on remarque encore un léger balancement dans la région lombaire.

XXXe Observation.

10 ans. — *Stréphocatopodie consécutive énorme. — Abcès le long du membre abdominal. — Redressement en trois semaines. — Guérison en deux mois.*

Zoé Valérie Duval, âgée de dix ans, est blonde, d'un tempérament éminemment lymphatique, aux chairs blanches et molles, aux yeux bleus. Ses parens habitent à Versailles, rue de Montboron, n° 14. Tombée malade, à un an, d'une gastro-entéro-céphalite très grave, elle fut presque immédiatement affligée d'abcès froids qui se succédèrent au nombre de quinze ou seize le long du membre abdominal. Ce triste état de choses dura six ans. Enfin les abcès disparurent; mais la première phalange du quatrième orteil avait été détruite après une longue suppuration. La jambe gauche, siége de l'invasion des abcès, était toute couturée de ci-

catrices, et les muscles du mollet, quasi annihilés, avaient forcé le pied à se dévier en bas avec les circonstances suivantes :

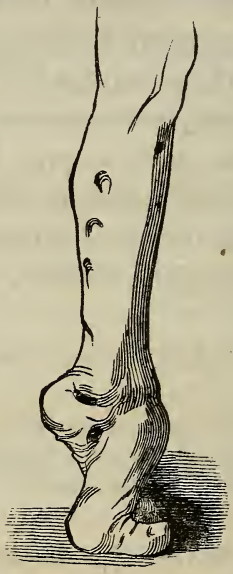

Quand l'enfant se tenait debout, le talon remontait de cinq pouces ; le pied avait pour unique point d'appui la face inférieure des orteils et des articulations métatarso-phalangiennes ; celles-ci se trouvant placées sur un plan postérieur aux tarso-métatarsiennes, lesquelles formaient avec les os du tarse une forte saillie en avant, c'est-à-dire qu'il y avait encore ici enroulement du pied d'avant en arrière sur sa face plantaire. Tout le travail de la difformité s'était fait de haut en bas, et d'avant en arrière. Quoi qu'il en soit, la déviation paraissait si monstrueuse, que deux des médecins venus pour

assister à l'opération, nous dirent, en examinant l'enfant, qu'un insuccès en pareil cas ne devrait nullement infirmer la valeur du moyen curatif. L'un d'eux même nous engagea à ne point faire la section.

L'opération eut lieu cependant, le 25 janvier 1836, en présence de MM. les docteurs Londe, membre de l'académie de Médecine, Lachaise et J. Lafond fils. Elle fut moins simple qu'à l'ordinaire. Le tendon coupé, nous nous aperçûmes que deux brides très fortes, résultat des cicatrices dont nous avons parlé, opposaient au redressement du membre une résistance inattendue. Nous reprîmes l'instrument, et ces brides furent tranchées; alors seulement la peau se laissa distendre.

Au bout de trois semaines, le pied avait repris sa condition normale, et le trente-sixième jour l'enfant marchait. Quelque temps après nous eûmes l'honneur de la présenter guérie aux Académies des sciences et de médecine.

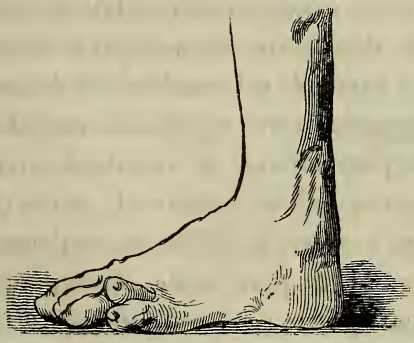

Un cas à peu près analogue nous fut présenté en 1831 à l'hôpital Saint-Antoine. C'était aussi un enfant de dix ans, Marie Victoire Torté, demeurant rue de Reuilly, attaquée de même d'une stréphocatopodie excessive développée cinq ou six ans auparavant à la suite d'abcès froids nombreux.

XXXIe Observation.

17 ans 1/2. —*Stréphocatopodie native (déviation en bas).— Paralysie, entorse, etc. — Redressement en seize jours.— Guérison en cinq semaines.*

Emmanuel Houard, âgé de dix-sept ans et demi, à Châtillon-sur-Loire, d'un tempérament lymphatique, est né avec une paralysie de tout le membre abdominal droit, compliquée d'un pied équin assez fort. Jusqu'à l'âge de sept ans, il resta chétif, fut souvent malade, et ne commença que fort tard à pouvoir marcher, encore lui fallait-il traîner péniblement son membre difforme. A sept ou huit ans, quand sa santé était devenue meilleure, il se donna une entorse qui le fit beaucoup souffrir; à partir de cet accident, la déviation prit un développement très rapide. On voulut alors redresser le pied à l'aide de machines extensives et de brodequins qui ne réussirent, après plusieurs années, qu'à rendre la difformité stationnaire et la marche un peu plus facile. Lorsque le jeune Houard eut quinze ans, cette influence favorable

du traitement mécanique, toute faible qu'elle était, parut s'arrêter, et quand nous fûmes consulté au bureau central d'admission dans les hôpitaux, le 21 novembre 1838, nous vîmes que le malade ne pouvait plus marcher sans l'aide d'un béquillon. Son pied formait une ligne droite avec la jambe, l'avant-pied dirigé un peu en dedans, de façon à rendre le bord interne concave et le bord externe convexe. La station et la marche prenaient leur point d'appui sur la face inférieure des quatre derniers orteils et des articulations métatarso-phalangiennes correspondantes. La tête articulaire de l'astragale, à demi délaissée par le scaphoïde, formait une saillie au cou-de-pied; le talon était distant du sol de plus de quatre pouces. Le volume et le développement du membre abdominal étaient bien inférieurs aux conditions de l'état sain.

Le malade entra à l'Hôtel-Dieu dans le service de M. le professeur Breschet, et le 29 novembre, nous lui fîmes la section du tendon d'Achille. Le 15 décembre, il avait son pied à angle droit avec la jambe; trois jours après, il atteignit l'angle aigu ou rentrant de soixante-dix degrés à peu près; le 7 janvier 1839, il sortit de l'hôpital, chaussé d'un brodequin convenable et le pied parfaitement redressé.

XXXIIe Observation.

9 ans. — *Stréphendocatopodie native double devenue stréphocatopodie par l'emploi des machines. — Redressement en quinze jours. — Guérison en un mois.*

Joséphine-Françoise Laurent, âgée de neuf ans, à Paris, rue Marie-Stuart, n° 5, est née avec deux pieds-bots en dedans qui ont été ramenés à l'état de pieds équins par l'emploi de machines qu'elle a portées pendant huit ans. Dans les premiers jours de janvier 1837, on nous présenta cette jeune fille au bureau central d'admission; voici quel était alors l'état de sa double difformité.

Les deux pieds étaient déviés en bas, reposant sur le sol pendant la station et la progression par la moitié antérieure de leur plante; le talon gauche était éloigné du sol de trois pouces et demi, et le droit de deux pouces et demi seulement. La marche, chez cette jeune fille, était excessivement pénible, elle tombait à chaque instant, etc., etc. (Voyez pl. I, fig. 4). Nous proposâmes à ses parents de la traiter par la section des tendons d'Achille, en leur promettant une prompte guérison. Notre proposition fut acceptée, et le 29 du même mois, nous fîmes la section des tendons d'Achille, section qui ne causa presque aucune douleur; au bout de quinze jours, les deux pieds étaient complétement redressés. Un mois plus tard, c'est-à-dire six semaines après le commencement du trai-

tement, elle marchait comme si elle n'eût jamais été difforme, en faisant librement exécuter à ses pieds les mouvements d'extension et de flexion (Voyez la même planche, fig. 3).

XXXIIIe Observation.

11 ans. — *Pied équin consécutif (stréphocatopodie). — Subinflammation de l'articulation tibio-tarsienne. — Redressement en cinq jours. — Guérison en un mois.*

Mlle Julie-Cornélie Harmand, âgée de onze ans, de Toul (Meurthe), parente de M. Harmand d'Abancourt, s'est bien portée dans sa première enfance. A quatre ans, elle eut la rougeole et en souffrit extrêmement. Pendant sa convalescence qui fut très longue elle subit une quasi transformation de tempérament et devint éminemment lymphatique; il se manifesta du gonflement et de la douleur dans les articulations tibio-tarsienne du côté droit et fémoro-tibiale du côté gauche. Ce gonflement et cette douleur, véritables subinflammations, cédèrent à l'usage des eaux minérales de Bade Baden, où la jeune Harmand fut conduite deux années de suite et séjourna en tout à peu près six mois. Au retour de la première saison, elle put commencer à marcher en s'aidant de béquilles; jusque-là, il lui avait fallu garder une immobilité complète. On remarqua alors que son pied droit ne mettait pas en contact avec le sol plus du tiers antérieur de sa face plantaire. La seconde saison

des eaux la fortifia beaucoup; elle put, en revenant, remplacer ses béquilles par un béquillon, puis, quelques mois plus tard, supprimer ce dernier tuteur.

Quand nous fûmes consulté pour Mlle Harmand, au mois de novembre 1838, nous trouvâmes que son pied n'était presque pas déformé, le talon seulement était relevé de deux pouces; la difformité avait l'apparence de celle représentée planche I, fig. 4. A la fin du même mois, nous fîmes la section du tendon d'Achille en présence de M. le docteur Simon (de Metz); cinq jours après, le pied avait repris l'angle droit; vingt jours s'étaient à peine écoulés, que la petite malade marchait déjà très aisément. Nous pensons, au reste, qu'elle aura encore besoin des secours de l'orthopédie, car la subinflammation de l'articulation fémoro-tibiale gauche avait déterminé une légère fausse ankylose du genou; nous avons en outre remarqué chez elle un de peu torticolis.

XXXIVe Observation.

17 ans. — *Déviation en bas (stréphocatopodie) consécutive à une distension de l'articulation tibio-tarsienne. — Redressement en huit jours. — Guérison en deux mois.*

Mlle Célestine Andras, âgée de dix-sept ans, d'un tempérament sanguin, née à Chengy (Aube), marchait déjà seule à l'âge de treize mois. Ce fut alors qu'un de ses frères, qui avait cinq ans, s'a-

visa de s'asseoir sur sa jambe, comme elle la tenait dans l'extension. La pauvre petite sentit aussitôt une douleur très vive dans l'articulation tibio-tarsienne; un gonflement de tout le pied s'ensuivit, et l'enfant resta plus de cinq mois sans pouvoir remuer. Quand ces accidens furent dissipés, on s'aperçut que la petite Andras traînait la jambe en marchant, et ne posait à terre que la moitié antérieure du bord interne de son pied. A quatre ans elle prit son point d'appui autrement; les articulations métatarsiennes, surtout les trois dernières, devinrent les parties sur lesquelles portait le poids du corps, etc.

Lorsque Mlle Célestine entra dans notre établissement de l'allée des Veuves, c'était vers les premiers jours d'octobre 1837, elle avait le talon élevé de terre de plus de cinq pouces (voyez pl. II, fig. 1); la plante et le bord interne du pied étaient extrêmement concaves, et le bord externe très convexe; il y avait en outre un affaiblissement général, une véritable diminution de volume de tout le membre abdominal droit, aussi bien en longueur qu'en épaisseur, de telle façon que le fémur était plus court de six lignes et les os de la jambe d'un pouce à droite qu'à gauche.

Le 11 octobre 1837, en présence de M. le docteur Pierre Auvity, qui nous avait adressé cette jeune personne, et de MM. les docteurs Rognetta, Bourgeoise, Maingault, Guillot et J. Lafond fils, nous avons fait à Mlle Célestine la section du ten-

don d'Achille. Huit jours suffirent pour le redressement complet. La semaine suivante la marche était déjà facile quoiqu'un peu vacillante, à cause du relâchement des ligamens de l'articulation tibio-tarsienne. Des frictions appropriées et un brodequin porté pendant quelques mois, finirent par rendre à cette dernière toute sa solidité. Maintenant Mlle Andras marche facilement, mais elle boite; cette claudication ne tient pas à la déformation du pied, mais au raccourcissement du fémur et des os de la jambe, inconvénient auquel la science ne saurait remédier.

XXXVe Observation.

21 ans. — *Pied-bot équin-varus natif. — Inutilité des machines. — Redressement en douze jours. — Guérison complète en un mois.*

M. David, de Nancy (Meurthe), âgé de vingt-un ans, ouvrier tailleur, est né avec un pied-bot équin-varus du côté droit. Ce jeune homme a porté pendant plus de dix ans des appareils mécaniques sans aucun résultat avantageux. En 1836, le chirurgien qui passait la revue des conscrits de Nancy nous adressa ce malade, que nous plaçâmes à l'Hôtel-Dieu, dans le service de M. Breschet, pour y être traité par la section du tendon d'Achille. Voici comment se présentait la difformité.

Le talon était élevé de trois pouces au-dessus du sol et dirigé un peu en dedans; la base de susten-

tation avait lieu sur la moitié antérieure du bord externe du pied, sur les deux dernières articulations métatarso-phalangiennes et les orteils correspondans ; la tête articulaire de l'astragale, en partie abandonnée par le scaphoïde, qui n'embrassait plus que son bord interne, formait une saillie assez considérable sur le coude-pied; le gros orteil était relevé et couché sur les deuxième et troisième orteils, etc. La partie de la plante du pied en rapport avec le sol pendant la station et la marche, était très charnue, calleuse et fort sensible après le plus léger exercice, etc.

Le 28 mars 1837, nous pratiquâmes la section du tendon d'Achille, sous les yeux de M. le professeur Breschet, de MM. les docteurs Michon, Robert et des élèves. Au bout de quinze jours, le pied formait un angle rentrant avec la face antérieure de la jambe, et le malade pouvait déjà commencer à marcher. Quinze jours plus tard, il est sorti de l'Hôtel-Dieu complétement guéri.

XXXVIe Observation.

31 ans. — *Double déviation en bas (stréphocatopodie) consécutive. — Le pied gauche ramené à l'angle droit en deux jours, le pied droit en cinq jours. — Guérison radicale en deux mois.*

M. Jacques Foa, âgé de trente et un ans, négociant, né à Marseille, résidant à Tunis, est d'une taille élevée (cinq pieds onze pouces) et d'une

bonne constitution. Il nous a été adressé par M. le docteur Cauvière, médecin en chef de l'Hôtel-Dieu de Marseille et l'un des praticiens les plus distingués de notre époque.

A l'âge de deux ans et demi, M. Foa fit une chute, et à la suite de cette chute il eut des convulsions très violentes. Sans doute, une autre affection vint compliquer son état, car il se souvient, et nous nous servons ici de ses propres expressions, *que son épiderme se détacha tout entier.* Quoi qu'il en soit, lorsque l'enfant voulut se lever, on trouva qu'il avait les deux talons rétractés en haut. Ce qu'on fit alors, M. Foa ne se le rappelle pas; mais plus tard, il eut à subir plusieurs applications de machines orthopédiques, à l'âge de sept ans d'abord, puis à treize, puis enfin à vingt-trois ans. Les deux premiers traitemens durèrent peu, les vives douleurs qu'ils causaient ne permettant pas de les continuer. Quant au troisième, dirigé par M. M.... jeune, il fut prolongé pendant vingt-trois mois, et eut pour résultat d'allonger le tendon d'Achille de deux ou trois travers de doigt, quant au pied droit seulement. Cette amélioration disparut depuis, au reste, ainsi qu'il arrive de tous les allongemens musculaires produits par la seule application des machines, dès qu'on vient à cesser de soumettre le membre à cette application.

Nous allons dire dans quel état se trouvaient les pieds de notre malade lors de son entrée dans

notre établissement de l'allée des Veuves, le 8 novembre 1838.

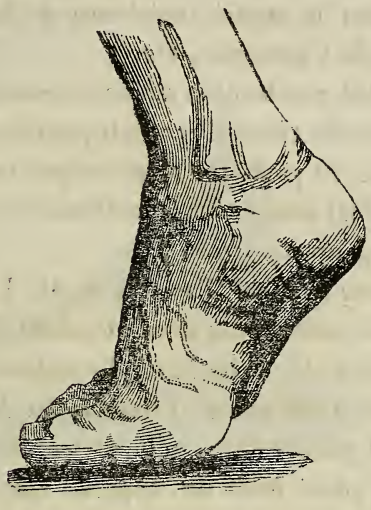

Lorsque M. Foa se tenait debout et appuyé sur le pied droit, le talon de ce pied se montrait distant du sol de deux pouces neuf lignes, à peu près; mais si le malade s'asseyait et plaçait la jambe perpendiculairement, l'intervalle augmentait de trois ou quatre lignes. L'avant-pied était un peu enroulé en dedans, de manière à rendre le bord interne concave, surtout vers le premier cunéiforme; le bord externe affectait conséquemment une légère convexité, et se trouvait situé plus bas que l'interne. Les articulations métatarso-phalangiennes étaient écartées les unes des autres, ce qui rendait le pied très large dans cette partie. Une forte saillie en dedans, formée par la première de ces articulations, devenait, lorsque le malade avait

marché quelque temps, le siége de douleurs assez vives. La mortaise tibio-péronienne ne recouvrait plus la moitié antérieure de la poulie articulaire de l'astragale, etc.

Le pied gauche était moins difforme; l'élévation anormale du talon n'excédait pas dix-huit lignes; toutefois, ce pied était aussi un peu enroulé en dedans et fort élargi vers les articulations métatarso-phalangiennes.

Le jour même de l'arrivée de M. Foa, nous lui fîmes la section des deux tendons d'Achille, en présence de M. Lainé, ami du malade, de MM. les docteurs Cabanellas, Chardon et J. Lafond fils. Le pied gauche fut, immédiatement après l'opération, placé dans un appareil que nous avions fait disposer tout exprès, sous un angle de 65 degrés au plus: quant au pied droit, nous nous bornâmes à le maintenir dans sa position antérieure. M. Foa, comme l'immense majorité des opérés, n'accusa aucune espèce de douleur; toutes les personnes qui le virent ce jour-là et le lendemain, le trouvèrent dans un état de ravissement vraiment remarquable. Il ne comprenait pas qu'une *opération* pût être aussi inoffensive, et néanmoins amener des résultats pareils à ceux qu'il avait observés.

Le surlendemain le pied gauche arriva à l'angle droit; il en fut de même trois jours après pour l'autre pied. Au bout de douze jours, M. Foa put descendre de sa chambre sans autre appui qu'une

canne. Enfin, après un séjour de six semaines, il a quitté notre établissement parfaitement guéri.

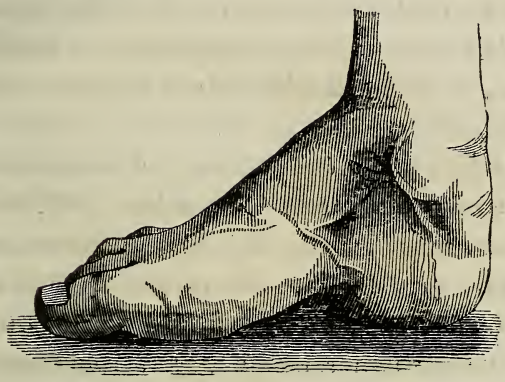

XXXVIIe Observation.

22 ans. — *Déviation consécutive en bas et en dedans (équin varus). — Convulsions, paralysie. — Redressement en douze jours. — Guérison en six semaines.*

Mlle Marie Véron, âgée de vingt-deux ans, née à Laval (Mayenne), a toujours été d'une mauvaise santé jusqu'à l'âge de dix-sept ans. A trois ans et demi elle fut prise d'une gastro-entéro-céphalite et de convulsions qui laissèrent le membre abdominal droit dans un état de paralysie partielle. Lorsque Mlle Véron fut guérie et qu'elle voulut marcher, on vit qu'elle traînait la jambe; l'extrémité antérieure du pied servait seule de base de soutien, et le talon remontait un peu. La malade

garda son pied ainsi jusqu'à l'âge de sept ans. Puis alors le talon s'éleva de deux pouces, la pointe se porta en dedans; pourtant, en y prenant garde, cette jeune personne s'est habituée à marcher sur le bout du pied. Le côté externe de la face dorsale présentait trois saillies formées par la malléole externe, la tête articulaire de l'astragale et le cuboïde, etc.

Tel était à peu près l'état du pied lorsque nous avons eu à l'examiner le 4 décembre 1837. En le ramenant sous l'axe de la jambe, nous sommes bien parvenu à lui faire décrire une ligne droite avec celle-ci, mais il ne pouvait être maintenu dans cette position sans que Mlle Véron ressentît de très vives douleurs. Ajoutons à ce que nous avons dit, que le côté externe était convexe et l'interne concave; que tout le membre difforme avait moins de développement que l'autre, surtout quant au mollet, plus mince de trois pouces que son voisin.

La section du tendon d'Achille fut faite le 10 décembre 1837. A la fin du même mois, le redressement était complet. Un mois plus tard, Mlle Véron marchait, et depuis long-temps on ne s'aperçoit plus qu'elle a eu un pied-bot.

XXXVIIIe Observation.

35 ans. — *Stréphocatopodie (pied-bot équin). — Convulsions et paralysie à l'âge de neuf mois. — Redressement en quinze jours. — Guérison en six semaines.*

M. Romain-Sévère Lefebvre, âgé de trente-cinq ans, huissier, né à Blainville-Crévon, canton de Buchy (Seine-Inférieure), a éprouvé, à l'âge de neuf mois, une gastro-entérite avec symptômes d'encéphalite et des convulsions qui laissèrent le membre abdominal droit paralysé. Pendant les deux années qui suivirent la maladie, il lui fut absolument impossible de se servir de ce membre; et lorsqu'il commença à vouloir se tenir debout, les orteils et les articulations méta-tarso-phalangiennes lui servaient seuls de point d'appui à droite. Par suite de cette déviation du pied en bas, le membre se trouvait allongé, la jambe un peu fléchie sur la cuisse et le genou porté en avant. Cette flexion ne tarda pas à être permanente; les muscles biceps-crural, demi-tendineux et demi-membraneux, furent bientôt atteints de raccourcissement, et au pied-bot équin vint se joindre une complication de fausse ankylose angulaire du genou; la marche, comme on pense, devint de plus en plus difficile, au point que M. Lefebvre ne pouvait plus faire un seul pas sans s'appuyer fortement sur un béquillon, etc. Voici l'état de sa difformité à son entrée dans notre établissement, le 15 mars 1838.

Le pied reposait sur le sol par la face inférieure des orteils et des articulations métatarso-phalangiennes, principalement de la première, où il existait un gros durillon. Ces articulations étaient très écartées les unes des autres, de manière à rendre le pied démesurément large à son extrémité digitée. Le coude-pied était très saillant. La seconde rangée des os du tarse se montrait plus en avant que l'extrémité antérieure du métatarse. La plante du pied présentait une concavité énorme ; le talon était éloigné du sol de six pouces, etc. (Voyez pl. III, fig 1).

Le genou, comme nous l'avons déjà dit, était porté en avant. Si vous tiriez une ligne du milieu de la cuisse au talon, cette ligne mesurait à la hauteur du jarret un sinus de six pouces et demi de profondeur. Tout le membre était amaigri, mais particulièrement dans la jambe.

Le 17 mars 1838, nous pratiquâmes la section du tendon d'Achille, et quinze jours après, le pied avait repris sa forme normale ; deux jours plus tard il était fléchi sur la jambe de manière à présenter avec celle-ci un angle rentrant de soixante-dix à soixante-quinze degrés. La ligne tirée du milieu de la cuisse au talon n'était plus distante du jarret que de deux pouces et demi, bénéfice également dû à la section du tendon d'Achille et à son allongement, parce que les muscles du mollet sont en même temps fléchisseurs de la jambe sur la cuisse. Nous avons obtenu le reste de l'extension de la jambe sur la cuisse avec

une machine appropriée à cet effet. Six semaines après le commencement du traitement, la guérison de M. Lefebvre était complète (Voyez pl. III, fig. 2). Cette intéressante observation a été rapportée dans la thèse de M. Théophile Duval, sur la *fausse ankylose angulaire du genou*, soutenue à la faculté de médecine de Paris, le 31 août 1838.

XXXIXe Observation.

19 ans. — *Déviation consécutive en bas et en dedans (équin varus). — Gastro-entéro-céphalite, convulsions, paralysie. — Redressement en huit jours. — Guérison en un mois.*

M. Eugène Spelette, âgé de dix-neuf ans, principal clerc d'avoué à Sédan (Ardennes), s'était bien porté pendant la première année de sa vie, quand il tomba aussi malade d'une gastro-entéro-céphalite suivie de convulsions qui déterminèrent la paralysie du membre abdominal gauche. Cette paralysie fut telle que, quatre ans après, l'enfant pouvait à peine se tenir debout : les deux tiers antérieurs du bord externe du pied posaient seuls à terre, et le talon était remonté d'un bon pouce. De plus en plus le pied s'enroula, si bien que lorsque nous vîmes le malade, le métatarse et les orteils étaient contournés sur eux-mêmes de dehors en dedans. La plante du pied était concave, plutôt longitudinalement que transversalement. Le point d'appui principal se composait du bord externe de la tubérosité postérieure

du cinquième os du métatarse, partie où existait un énorme durillon qui rendait la marche excessivement pénible. Il y avait aussi de la concavité au bord interne du pied, surtout vers l'articulation de la tête de l'astragale avec le scaphoïde. Tout le membre était grêle, très faible, et le pied affectait une couleur rose violacée.

Le jeudi 6 septembre 1838, en présence de MM. de Breslau, médecin du roi de Bavière, Charles Blanc et J. Lafond fils, nous fîmes à M. Spelette l'opération ordinaire. Huit jours après, il y avait entier rétablissement de la forme normale du pied. Le mois ne s'était pas écoulé, que notre malade faisait une promenade de trois lieues sans fatigue. Il restait bien une légère claudication, mais elle aura dû, nous en sommes convaincu, céder à un exercice modéré accompagné de frictions stimulantes le long du membre faible, et sur la partie inférieure de la colonne vertébrale.

XLe Observation.

12 ans. — *Déviation consécutive en bas et en dehors (équin valgus), devenue en bas et en dedans (équin varus) par le raccourcissement de plusieurs muscles. — Convulsions, hémiplégie. — Redressement en huit jours. — Guérison complète en un mois.*

Mlle Adélaïde Willème-Lambert, âgée de douze ans, à Sédan (Ardennes), avait joui d'une bonne santé jusqu'à l'âge de huit mois. A cette époque,

elle tomba dans des convulsions, qui furent suivies d'une hémiplégie du côté droit. Cette hémiplégie ne s'est jamais bien dissipée dans le membre inférieur. Tout le bras, une partie de la main, le pouce surtout, sont restés excessivement faibles. Quant au membre inférieur, il n'a été capable de soutenir le corps que plus de deux ans après l'invasion des accidens; alors l'enfant marcha, mais en traînant la jambe; le talon, dirigé en dedans, remontait de deux pouces au moins, et la pointe du pied se trouvait complétement portée en dehors. Au bout d'un an ou deux, le raccourcissement du muscle jambier antérieur et du long extenseur du gros orteil obligea l'avant-pied à se porter de dehors en dedans, et le fit tellement s'enrouler dans ce sens que, lorsque la jeune malade nous fut amenée à l'allée des Veuves, le premier mai 1838, l'exagération de sa difformité nous frappa. Tout l'avant-pied, obliquement jeté en dedans, n'offrait au sol que la face inférieure des trois derniers orteils et des articulations métatarso-phalangiennes qui leur correspondent. Le coude-pied formait une protubérance au-dessous de la malléole externe, sur laquelle on remarquait trois fortes saillies produites par la tête articulaire de l'astragale, la tubérosité antérieure du calcanéum et le cuboïde. Le bord interne du pied était concave, le talon tout-à-fait dirigé en dedans; la mortaise tibio-péronienne n'appuyait plus que sur le bord interne de la poulie articu-

laire de l'astragale, etc. On juge de la difficulté que pouvait éprouver à se traîner une pauvre jeune fille attaquée d'une difformité aussi horrible.

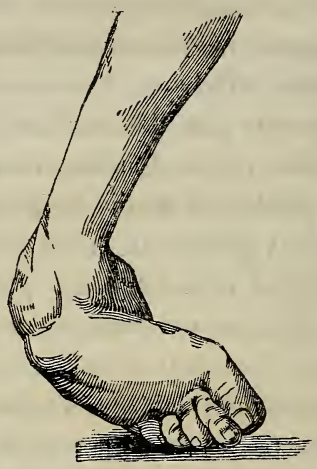

Le 8 mai, nous lui fîmes la section du tendon d'Achille, en présence de MM. les docteurs Isid. Bourdon, membre de l'académie de médecine, et J. Lafond père et fils. En huit jours le redressement était opéré, sans la moindre douleur. Trois semaines après, la malade quitta notre établissement parfaitement guérie.

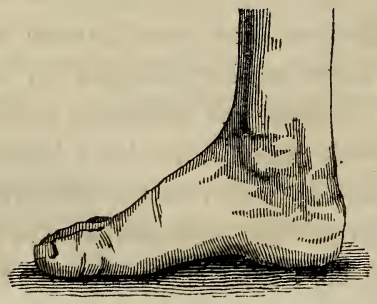

XLIe Observation.

24 ans. — *Stréphocatopodie consécutive. — Contusion du pied à l'âge de vingt-deux mois. —Redressement en quinze jours. — Guérison en six semaines.*

Mlle Desains, âgée de vingt-quatre ans, fille de M. Desains, inspecteur de la navigation de la Seine, est blonde, d'un tempérament nervoso-lymphatique. A sept mois elle marchait déjà seule. A vingt-deux mois elle tomba dans une rivière, ce fut sa bonne qui l'en retira en la saisissant vivement par le pied gauche. A la suite de cette brusque immersion, l'enfant eut une pneumonie qui mit sa vie en très grand danger. Lorsqu'elle fut entrée en convalescence, on s'aperçut, en la mettant debout, qu'elle n'appuyait pas sur le talon gauche ; mais, comme le pied était encore malade et très douloureux à la moindre pression, on espéra que le repos ferait aisément céder l'espèce de rétraction dont on le voyait attaqué. Avec le temps les douleurs disparurent : Mlle Desains put se remettre à marcher ; mais son pied était tellement dévié en bas, qu'il formait une ligne à peu près droite avec la jambe. La jeune infirme resta ainsi jusqu'à l'âge de vingt ans. Alors elle entra dans un établissement orthopédique, où, après cinq mois de douleurs atroces, on parvint à lui replacer le talon presque au niveau de l'avant-pied. C'était beaucoup, et Mlle Desains croyait n'avoir point payé sa

guérison trop cher, quand, huit jours après sa sortie de la maison orthopédique, elle vit son talon remonter précisément au point d'où les machines l'avaient fait descendre. Elle attendit encore quatre ans, et se décida enfin à recourir à notre procédé.

Quand Mlle Desains vint nous consulter, son pied, comme nous venons de le dire, décrivait une ligne à peu près droite avec la jambe :

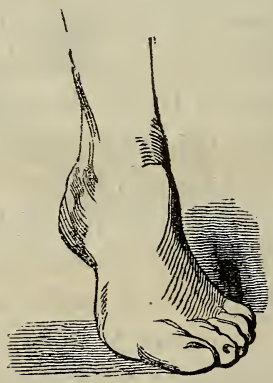

elle marchait sur la face inférieure des articulations métatarso-phalangiennes, qui étaient très élargies, et sur les orteils, assez déjetés en dehors pour que l'articulation du gros orteil avec le premier os du métatarse formât une grande saillie en dedans très douloureuse pendant la marche. Le talon s'élevait à peu près à quatre pouces du sol, etc.

Le 21 mai 1838, en présence de M. le docteur Arnauld, ancien chirurgien en chef de l'hôpital d'Aix

en Provence, nous avons pratiqué la section du tendon d'Achille, et, huit jours après, le pied était ramené à l'angle droit avec la jambe. Quinze jours plus tard, nous obtînmes la flexion du pied sur la jambe et l'angle de soixante-dix à soixante-quinze degrés.

Au bout de six semaines, Mlle Desains marchait parfaitement bien.

XLIIe Observation.

19 ans. — *Pied équin varus consécutif (déviation en bas et en dedans). — Convulsions et paralysie. — Redressement en dix jours. — Guérison en cinq semaines.*

M. Victor Canquery, jeune séminariste, âgé de dix-neuf ans, à Vilmoiron, près Troyes (Aube), d'un tempérament lymphatique et très porté à l'embonpoint, est né en parfait état de conformation et de santé. Il avait conservé ces bonnes conditions jusqu'à huit ans, quand il lui vint une

gastro-entéro-céphalite accompagnée de convulsions qui eurent pour effet de lui paralyser le membre abdominal gauche, en même temps que son œil gauche était frappé de strabisme. Il resta un an sans pouvoir marcher, ayant toute la partie inférieure du membre raide, contracturée, et le pied fortement étendu sur la jambe. Ensuite il put recommencer à marcher, mais en ne touchant à terre du pied gauche que par l'extrémité digitée du pied. Quelques mois plus tard, l'avant-pied se dirigea en dedans, et la difformité devint mixte en bas et en dedans. Elle en était là, quand M. le docteur Pierre Auvity, médecin des enfans du roi, nous adressa M. Canquery, que nous opérâmes en sa présence, le 15 juillet 1837.

Au moment de l'opération le pied était énorme et rempli de callosités, surtout vers les saillies des os. Sous la peau existait une couche épaisse de tissu cellulaire graisseux. La malléole externe était hypertrophiée et très douloureuse; avec elle la tête articulaire de l'astragale, l'extrémité antérieure de la tubérosité du calcanéum, séparées des os qui s'y rapportent ordinairement, formaient trois fortes saillies au côté externe du pied. Le point d'appui se composait de la moitié antérieure du bord externe, des trois derniers orteils et de leurs articulations avec le métatarse. La marche était excessivement difficile.

Dix jours après la section, toutes ces anomalies avaient disparu, et un mois plus tard,

M. Canquery sortait de notre établissement tout-à-fait guéri.

XLIIIe Observation.

42 ans. — *Déviation consécutive en bas, légèrement compliquée en dehors. — Convulsions probables. — Redressement en moins de quinze jours.*

M. Mutel, âgé de quarante-deux ans, né à Beaumont-le-Roger (Eure), maintenant notaire à Bordeaux, est venu au monde bien portant et bien conformé. Ses souvenirs font remonter sa difformité à l'âge de quatre ou cinq ans, et lui donnent pour origine une *fraîcheur* qui lui aurait affaibli le membre et rétracté les muscles du mollet. Quand il eut sept ans, on le conduisit à Évreux pour lui faire subir un premier traitement, qui fut bientôt abandonné à cause des douleurs qu'il causait. Puis, quoique sa difformité augmentât d'une façon peu sensible à la vérité, M. Mutel n'eut pas davantage recours à l'orthopédie; et, au moyen de chaussures adroitement exhaussées, il put marcher assez facilement jusqu'à l'âge de trente ans. Mais à cette époque, la marche lui devint pénible et douloureuse, et toujours de plus en plus, au point qu'ayant entendu parler de notre procédé, il se décida enfin à venir nous consulter dans les premiers jours de novembre 1838.

Le pied de notre malade présentait alors un cas simple de stréphocatopodie avec un peu d'enrou-

lement en dedans. Le dos du pied était très saillant; les orteils étaient fléchis et comme retirés vers la plante; une substance pulpeuse qui se prolongeait de la face inférieure des articulations métatarso-phalangiennes sous les orteils, en recouvrait presque toute la face inférieure, et c'était sur cette substance que M. Mutel appuyait en marchant. Quant au talon, il se trouvait distant du sol de deux pouces neuf lignes environ.

Le 13 novembre, nous avons fait au malade la section du tendon d'Achille. Au bout de huit jours nous avions ramené le pied à l'angle droit, et bientôt après à l'angle aigu. La seconde semaine n'était pas écoulée que M. Mutel marchait déjà sur toute la face plantaire, et le 7 décembre, vingt-troisième jour de l'opération, il a pu quitter notre établissement pour retourner à Bordeaux.

XLIVe Observation.

28 ans. — *Pied équin consécutif un peu compliqué de varus. — Convulsions, paralysie, etc. — Redressement en vingt-cinq jours.*

M. Alexandre Chaput, avoué à Nevers, âgé de vingt-huit ans, eut à deux ans des convulsions occasionnées par la sortie difficile d'une dent molaire, et de ces convulsions résulta la complète paralysie du membre abdominal droit. Le jeune malade resta plusieurs mois sans pouvoir marcher,

puis il fut conduit à Lyon, où l'on consulta M. Petit, qui conseilla des bains froids. Cette fâcheuse médication fit plus de mal que de bien. Jusqu'à l'âge de sept ans, l'enfant se traîna sur son membre paralysé; le pied ne présentait pas encore de difformité, quand enfin on s'aperçut de l'exhaussement graduel du talon qui ne touchait plus le sol ni dans la station ni dans la progression. En deux ans la déviation fit de très grands progrès; elle arriva bientôt à ne permettre le point d'appui que sur la face inférieure des orteils et des articulations métatarso-phalangiennes. Voici comment le cas se présentait lorsque M. Chaput étant venu se confier à nos soins, nous lui fîmes la section du tendon d'Achille, le 24 décembre 1838.

Le pied était enroulé sur lui-même, de dehors en dedans, de façon que son bord externe se trouvait plus en dedans que l'interne, celui-ci porté en avant et l'autre en arrière dans la ligne du talon. Cette torsion était particulièrement sensible entre l'avant-pied et l'arrière-pied, entre la tête de l'astragale et le scaphoïde, la tubérosité antérieure du calcanéum et le cuboïde. Le scaphoïde et le cuboïde étaient aussi tordus de dehors en dedans et d'avant en arrière sur les surfaces articulaires de l'astragale ainsi que du calcanéum avec lesquelles ils s'articulent par leur face postérieure; la jambe et le pied formaient une concavité spacieuse dont le centre aboutissait au-dessous de la malléole interne. En tendant une ficelle de la partie moyenne de la jambe à la première articulation métatarso-phalangienne, on trouvait que le centre de la concavité mesurait deux pouces et demi; les orteils étaient dirigés plutôt longitudinalement que transversalement, et la station, ainsi que la marche, s'opéraient surtout sur les trois derniers. Quand le malade avait marché pendant quelque temps, il éprouvait des crampes dans les orteils, et ceux-ci se fléchissaient violemment vers la plante du pied. L'articulation du gros orteil avec le premier métatarsien était à peine mobile, de sorte que cet orteil paraissait comme bridé; la poulie articulaire de l'astragale était sortie de la mortaise des os de la jambe et se portait en avant, de manière à ce que le point d'appui de celle-ci fût borné à la face

postérieure et un peu interne de celle-là ; le talon, distant du sol de cinq pouces et demi, se dirigeait fortement en dedans.

Immédiatement après la section du tendon d'Achille, M. Chaput nous dit qu'il sentait que son gros orteil venait de se débrider; il accusa en même temps, dans les quatre autres, un sentiment de souplesse qui lui causait un bien-être très grand. En vingt-cinq jours, nous avons déroulé le pied et nous l'avons ramené à angle droit avec la jambe ;

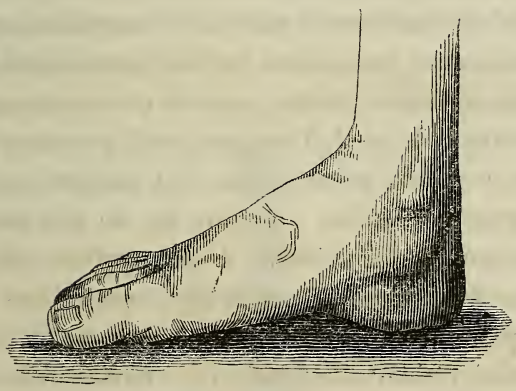

quelques jours après, nous avons pu le fléchir sur la jambe, de manière à leur faire décrire un angle rentrant de soixante-dix à soixante-quinze degrés. Aujourd'hui 25 février 1839, M. Chaput marche déjà assez facilement, il n'éprouve plus qu'un peu de gêne à la racine du cou-de-pied,

gêne provenant du défaut de poli de la surface articulaire sur laquelle les os de la jambe sont appuyés. Avec un peu d'exercice et de temps cette gêne disparaîtra.

XLVe Observation.

28 ans. — *Stréphendopodie (varus) passée à l'état de varus équin, puis de stréphocatopodie (équin). — Convulsions présumées. — Redressement en moins d'un mois.*

M. François-Marie Issac, de Pézénas (Hérault), âgé de vingt-huit ans, d'une constitution forte, sanguine, né bien portant, eut, à trois ou quatre mois, une *indisposition fébrile* (ce sont ses propres paroles) probablement suivie de convulsions qui déterminèrent sans doute un état paralytique du membre inférieur gauche, puis un commencement de déviation du pied. Toujours est-il que cette déviation ne tarda point à faire des progrès sensibles, puisque l'enfant, à peine âgé de sept mois, fut présenté à un médecin de Montpellier, M. le docteur Bourguenot. Ce médecin, après s'être assuré que le pied était pourvu de tous ses os, que l'affection résidait dans les parties molles, dans les muscles abducteurs qui paraissaient frappés de paralysie, conseilla des toniques extérieurs et intérieurs, ordonnance qui fut peu exécutée à cause de la répugnance de l'enfant pour les amers, et aussi parce que les parens de M. Issac espéraient beaucoup de la force du temps.

Lorsque le jeune infirme eut huit ou neuf ans,

on le confia aux soins de Delpech, qui lui fit subir divers traitemens mécaniques, sans autre succès qu'une sorte de métamorphose de la difformité. Ces traitemens furent bientôt abandonnés.

Au mois d'octobre 1838, M. le docteur Aurias, de Pézénas, nous demanda une consultation sur l'état de M. Issac pour savoir si la difformité était curable par notre procédé, la section du tendon d'Achille. Sur notre réponse affirmative, M. Issac est venu dans notre établissement, encouragé par MM. les docteurs Aurias, et Cauvière de Marseille. Voici l'état du membre dévié.

La cuisse gauche est ferme, mais d'un volume inférieur de moitié à celui de la cuisse droite qui est fortement musclée; la jambe, presque atrophiée, laisse à peine apercevoir le relief du mollet.

La face dorsale du pied forme une ligne droite avec la jambe; cette ligne s'arrête au métatarse dont l'extrémité phalangienne est portée plus en arrière encore, d'à peu près un pouce. La poulie articulaire de l'astragale fait saillie à l'origine du cou-de-pied, la mortaise tibio-péronienne l'a aux deux tiers abandonnée et la laisse en rapport avec les tendons des muscles des longs extenseurs des orteils, avec la peau, etc. L'avant-pied est un peu dévié en dedans; malgré cela, le malade prend principalement son point d'appui sur la face plantaire des trois premiers orteils, parce qu'en touchant le sol il écarte l'extrémité malade. Le pied peut se mouvoir en sens inverse de sa flexion naturelle, c'est-à-dire être fléchi, non pas vers la face antérieure de la jambe, mais vers sa face postérieure. Les mouvemens latéraux sont très-limités; le talon est à plus de cinq pouces éloigné du sol.

On comprend combien la marche devait être difficile au sujet porteur d'une difformité pareille. Aussi, dans son enfance, M. Issac marchait en sautillant sans se servir de tuteurs artificiels, mais à condition de tomber très souvent. Devenu plus âgé, il a été obligé de prendre une béquille à main, qu'il ne quittait plus, et dont il s'aidait non pour marcher, mais pour sauter le pas, en s'appuyant fortement sur elle et point ou presque point sur l'extrémité malade.

Le 25 novembre 1838, nous fîmes à M. Issac

la section du tendon d'Achille en présence de MM. Louis et Charles Blanc, Duclerc, Tardieu de Marseille, et de MM. Carrière et Bonnafous, amis du malade. En vingt-quatre jours, le pied fut mis à angle droit, et trois jours plus tard à angle aigu; le mois n'était pas fini que le malade marchait.

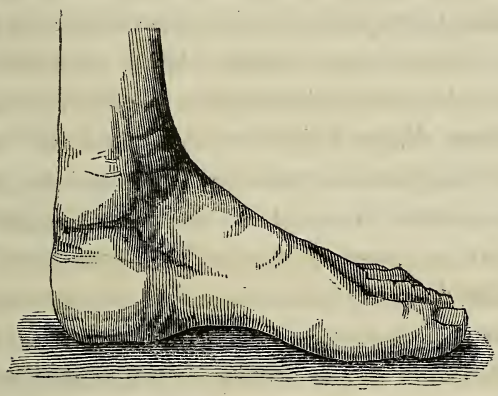

XLVIe Observation.

53 ans. — *Stréphocatopodie consécutive, amenée par la marche à l'état d'équin varus, puis simplifiée par les machines. — Redressement en quinze jours. — Guérison parfaite en un mois.*

Mme la comtesse de C..., âgée de cinquante-trois ans, d'une constitution forte et sanguine, jouissait d'une santé excellente quand, à l'âge de trois ans, après des jeux et des exercices exagérés dans le jardin de l'Infante, au Louvre, où demeurait alors

le comte de Capellis, son père, Mme de C... éprouva tout-à-coup une vive douleur dans le ventre, pour laquelle Vicq d'Azir et Desessart, célèbres médecins du temps, furent aussitôt appelés (1789). A cette première sensation bientôt dissipée, succédèrent un état de raideur des membres et une violente douleur dans la région lombaire, qui firent dire aux médecins que la maladie était une sorte de tétanos, et que si la mâchoire venait à se prendre, l'enfant était perdu. Alors les parens de Mme de C... imaginèrent de la suspendre couchée au-dessus d'une baignoire remplie d'eau bouillante et de plantes aromatiques, et ce bain de vapeur ramena la souplesse dans les membres de l'enfant, en même temps qu'il eut pour effet d'enlever les douleurs et la raideur de l'épine dorsale. Au bout de quelques jours donc, tout accident semblait avoir disparu, et la petite malade semblait pouvoir retourner à ses promenades et à ses jeux, quand on remarqua qu'elle ne pouvait plus se tenir sur la jambe droite et que, dès qu'elle voulait marcher, elle tombait. Les médecins rappelés et ne voyant rien dans ce membre, attribuèrent son incapacité à la faiblesse; ils conseillèrent les frictions, les bains, les douches. Mlle de Capellis fut conséquemment conduite à Montpellier, à Aix-la-Chapelle; on lui fit porter en même temps des machines de toute sorte, et cependant elle boitait toujours. Quand elle eut quinze ans, on lui donna un maître de danse; elle parut s'en trouver un

peu mieux. Enfin elle se maria, eut plusieurs enfans, prit beaucoup d'embonpoint, et la difformité, qui n'était d'abord qu'un pied équin, finit par devenir un pied équin varus, développé au point de rendre la nécessité des béquilles tout-à-fait imminente. Dans cette triste perspective, madame la comtesse de C..., en 1820, s'adressa à M. d'Yvernois; et le célèbre orthopédiste, après l'avoir soignée pendant quatre mois par les manipulations et le sabot de Venel modifié, parvint à ramener son pied à l'état de simple déviation en bas. C'était beaucoup, sans doute; et l'orthopédie, bornée à la mécanique, ne pouvait pas davantage, ainsi que M. d'Yvernois le dit lui-même à la malade, en l'engageant à continuer l'emploi du sabot pendant la nuit, et le jour à tenir son pied dans un brodequin à tuteur externe se prolongeant jusqu'au dessous du genou, sous peine de voir aussitôt sa difformité reprendre le double caractère dont à grand peine on avait pu la débarrasser.

Mme la comtesse de C... en était là au mois de mai 1838, lorsqu'elle vint nous consulter. Elle marchait avec une difficulté extrême sur la seule moitié antérieure du bord externe et le tiers externe de la plante de son mauvais pied. La tête articulaire de l'astragale, la tubérosité antérieure du calcanéum, la malléole externe enfin, formaient trois saillies assez développées pour rendre très gênant l'emploi du brodequin à tuteur. Le talon était éloigné du sol de deux pouces et demi.

Nous conseillâmes à Mme la comtesse de C... la section du tendon d'Achille, comme le seul moyen d'en finir avec une difformité aussi ancienne. Après avoir pris l'avis de M. le professeur Breschet, avis tout-à-fait conforme au nôtre, Mme de C... consentit, et nous l'opérâmes le 26 mai, en présence de M. Lelorgne d'Ideville, député de l'Allier, et de M. Sansot, élève en médecine. Au bout de quinze jours le pied était redressé, et Mme de C... commençait déjà à faire quelques pas dans sa chambre. Un mois après l'opération elle marchait très bien, elle pouvait sortir et faire des courses.

XLVIIe Observation.

8 ans. — *Stréphendopodie consécutive (déviation en dedans). Gastro-entéro-céphalite, convulsions, paralysie, etc. — Machines inutiles. — Redressement en un mois.*

Premier cas de pied varus guéri par la section du tendon d'Achille.

Joséphine Lacherez, âgée de huit ans, demeurant à Vincennes, fut prise à vingt et un mois, lors de la sortie de deux dents molaires, d'une gastro-entéro-céphalite compliquée par des convulsions qui contractèrent et paralysèrent les muscles du membre abdominal gauche. La contracture avait particulièrement saisi les muscles du mollet et ceux de la partie interne de la jambe et du pied. Trois ou quatre mois après, quand on essaya de faire marcher l'enfant, son pied était

devenu tellement difforme que la plante se dirigeait en dedans et en haut, de manière à être remplacée comme base de sustentation par la face externe et dorsale du pied. Au mois d'avril 1832, la petite Lacherez fut amenée à nos consultations de l'hôpital Saint-Antoine, et nous trouvâmes que dans son pied tous les rapports quelconques de situation étaient changés et pervertis. Le tibia n'appuyait plus que sur le bord interne de la poulie articulaire de l'astragale, dont la forte éminence ou tête était en partie abandonnée par le scaphoïde qui ne recouvrait plus que sa partie inférieure. La tubérosité antérieure du calcanéum faisait en dehors une saillie très éminente; le cuboïde, les cunéiformes et les métatarsiens avaient leur face supérieure en bas. La plante du pied et son bord interne étaient violemment courbés et plissés, au point que du talon au gros orteil on mesurait à peine deux pouces. Le talon était fortement dirigé en dedans et en haut; on eût dit que la malléole interne était tout-à-fait détruite; une dépression remplissait le lieu où on est habitué de la voir.

L'atrophie du membre était extrême, surtout quant à la jambe.

Nous conseillâmes aux parens deux machines, une pour le jour, une pour la nuit, sur l'effet desquelles il est juste de dire que nous ne comptions guère. Ce genre de traitement fut appliqué

pendant trois ans, et la marche en devint un peu moins difficile.

Le 29 novembre 1835, nous pratiquâmes la section du tendon d'Achille, qui n'avait jamais été pratiquée dans les cas de pied varus. Cette opération, faite en présence de MM. les docteurs Isid. Bourdon, membre de l'Académie de médecine, et J. Lafond père et fils, réussit parfaitement; un mois après, il n'y avait plus de difformité.

XLVIIIe Observation.

6 mois. — *Stréphendopodie native (varus). — Redressement en huit jours. — Guérison en un mois.*

Louis Sabatier, âgé de huit mois, petit-fils de M. Martin, notaire à Montauban, est venu au monde avec une déviation en dedans très développée. Quand on voulut le mettre debout, on vit son pied gauche se porter en dedans et chercher pour point d'appui le tiers externe de sa face dorsale. Tout le coude-pied était excessivement saillant et semblait se prolonger avec la partie inférieure de la jambe. Le bord externe du pied était convexe, et le bord interne concave était coupé en deux par un sillon profond transversal; un autre sillon marquait la séparation du talon d'avec la jambe: le talon était remonté de deux pouces.

Cet enfant fut opéré le premier mai 1838.

Il fallut huit jours pour redresser son pied, et un mois pour le guérir radicalement.

La cure a été obtenue sans que l'enfant en éprouvât la moindre gêne, à son insu, pour ainsi dire.

XLIX.e Observation.

15 mois. — *Déviation native du pied en bas et en dedans (équin varus). — Redressement en sept jours. — Guérison en un mois.*

Mlle Amélie Pérez, âgée de quinze mois, fille d'un avocat de Toulouse, est venue au monde ayant le pied droit atteint d'une stréphocatopodie légèrement compliquée de stréphendopodie. Elle n'avait jamais pu marcher seule. Le membre difforme formait une ligne droite de la jambe au métatarse. Quant à celui-ci, il était porté en dedans. Les orteils étaient fortement fléchis vers la plante du pied, de façon que si l'enfant avait voulu se tenir debout, elle n'aurait trouvé que la face dorsale des orteils pour lui servir de point d'appui. Le talon, très élevé, était séparé de la jambe par un profond sillon. De plus, la pauvre petite malade avait le tiers inférieur des deux jambes courbé en avant et en dehors.

Le 10 mai 1837, nous lui fîmes l'opération. Le 17, elle avait le pied redressé. Au bout d'un mois elle marchait seule pour la première fois depuis sa naissance.

Nous avons dû lui faire confectionner deux brodequins à tuteurs latéraux, dans le but et l'espoir de redresser la fâcheuse courbure de ses jambes. Depuis, nous avons appris que a petite Pérez est complétement guérie et de son pied-bot et de la

courbure de ses jambes, qu'elle marche et court comme les enfans qui n'ont jamais eu de pied-bot.

Le Observation.

2 ans 1/2. — *Stréphendopodie native (varus). — Redressement en six jours. — Guérison parfaite en trois semaines.*

Émile Bardin, âgé de deux ans et demi, bien constitué, fils d'un marchand de bois de Châtillon-sur-Loire, apporta en naissant une forte déviation du pied gauche en dedans. Quand il eut cinq ou six mois, son père lui fit construire une machine à double tuteur se prolongeant juqu'au-dessous du genou, et garnie de courroies pour comprimer les saillies anormales. L'effet de cette machine fut de reporter un peu l'avant-pied dans sa direction naturelle, et d'empêcher conséquemment l'augmentation de la difformité. Grâce à l'ingénieuse invention de son père, l'enfant put marcher seul à l'âge de quinze mois. Cependant les muscles du mollet étaient toujours rétractés et le talon distant du sol de plus de deux pouces : dès qu'on sortait le pied de l'appareil il revenait à sa mauvaise direction, ne touchant plus à terre que par son bord externe, absolument comme celui de Piogé (voyez l'observation ci-après). Nous fîmes la section du tendon d'Achille le 4 août 1838. L'enfant ne ressentit aucune douleur. Six jours ont suffi pour le

redressement et trois semaines pour la guérison radicale.

Cette cure est une des plus promptes que nous ayons obtenues.

LIe OBSERVATION.

4 ans 1/2. — *Déviation native des deux pieds en bas et en dedans, amenée par la marche à celui de stréphendopodie, et remise sur un pied à l'état de stréphocatopodie par la section du tibial antérieur. — Redressement en douze jours. — Guérison en un mois.*

Arsène PIOGÉ, âgé de quatre ans et demi, est né à Fye, près Alençon (Orne), avec les deux pieds déviés en bas et en dedans. Cette difformité jumelle se maintint à l'état mixte tant que l'enfant n'essaya point à marcher; mais aux premières tentatives d'ambulation, c'est-à-dire vers l'âge de quinze mois, elle acquit le caractère *varus* (stréphendopodie) très clair et très développé. Le 16 août 1838, le jeune sujet nous fut amené, et voici quel était l'état de sa double difformité.

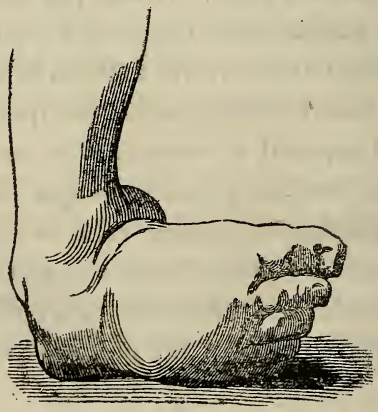

Debout comme pendant la marche, il portait les deux pieds sur le sol par leur bord externe et la tête articulaire de l'astragale, de sorte que celle-ci, recouverte d'un durillon calleux, semblait limiter la base de sustentation. Les plantes étaient devenues postérieures et obliquement supérieures. Le bord externe des deux pieds était très convexe; le bord interne, devenu supérieur, était concave. Entre chaque talon, relevé d'un pouce et demi, et la jambe, régnait un sillon demi-circulaire, profond, allant de la dépression qui occupait l'endroit où aurait dû se voir la malléole interne jusqu'au-dessous de la tête articulaire de l'astragale. Au reste, la difformité se montrait généralement plus forte sur le pied droit que sur le pied gauche: ainsi à droite, par exemple, le muscle jambier antérieur étant très raccourci, le tendon de ce muscle se dessinait au-dessous du ligament annulaire comme une corde fortement tendue. C'est pourquoi, le 20 août 1838, quand nous entreprîmes le traitement du jeune Piogé, nous commençâmes par faire la section de ce tendon du jambier antérieur, afin de ramener le pied droit dans la direction de la partie antérieure de la jambe, et d'en faire un pied équin. Quatre jours après cette opération, nous coupâmes le tendon d'Achille sur les deux pieds, et la semaine n'était pas écoulée que déjà toute difformité avait disparu.

Le douzième jour l'enfant marchait. La cure fut complète en un mois, sans qu'il restât même la moindre trace de claudication.

LIIe Observation.

22 mois. — *Stréphendopodie native (varus).* — *Redressement en huit jours.* — *Guérison parfaite en trois semaines.*

Alphonse Cadish, âgé de vingt-deux mois, à Paris, rue Sainte-Croix-d'Antin, n° 8. Cet enfant, bien constitué du reste, est né avec un enroulement complet du pied gauche en dedans, ne pouvant, quoiqu'il n'eût jamais marché quand nous le vîmes pour la première fois, trouver de base possible que sur le bord externe de son pied et une partie de sa face dorsale: tout l'avant-pied était dirigé horizontalement en dedans (Voyez pl. VI, fig. 3).

C'est à M. le docteur Pariset, secrétaire perpétuel de l'Académie de médecine, que nous devons

ce petit malade; nous l'avons opéré le 3 novembre 1837 en présence de MM. les docteurs Pierre Auvity, médecin des enfans du roi, et Krauss, de Berlin. Huit jours après la section du tendon d'Achille, le pied était tout-à-fait déroulé, et quinze jours plus tard, il eût été difficile de le distinguer de l'autre (Voyez la même planche, fig. 4).

LIIIe Observation.

15 mois. — Varus équin natif (strèphendocatopodie). — Redressement en huit jours. — Guérison en un mois.

Mlle Amélie Varney, fille de M. Varney, recteur du collége royal de Langres, est née avec un pied dévié en dedans et en bas. Très peu développée pour son âge, cette petite fille ne s'était jamais tenue debout encore, lorsqu'on nous la présenta dans les derniers jours d'août 1837; elle avait alors quinze mois. Son pied, comme nous venons de le dire, offrait une difformité mixte; la base de sustentation du membre avait lieu sur la moitié antérieure du bord externe du pied et du quart externe de sa face dorsale; la tête articulaire de l'astragale faisait saillie au dos du pied; le talon, peu marqué, remontait de deux pouces.

La section du tendon d'Achille fut pratiquée le 1er septembre 1837; et dans les premiers jours d'octobre, l'enfant était parfaitement guérie.

LIVe Observation.

15 mois. — *Déviation native des deux pieds en dedans et en bas (stréphendocatopodie double). — Redressement en quinze jours. — Guérison en six semaines.*

Michel Pagelet, âgé de quinze mois, fils de M. Pagelet, courtier maritime à Saint-Brieuc (Bretagne), apporta en naissant une double déviation des pieds en dedans (stréphendopodie) extrêmement prononcée. Quand il eut trois ou quatre mois, son père lui fit faire des brodequins à tuteurs latéraux qui reportèrent un peu les avant-pieds dans la direction de la partie antérieure de la jambe, et finirent par rendre la difformité mixte en dedans et en bas (stréphendocatopodie), comme on la voit représentée à la planche VI, fig. 1.

Nous fîmes au jeune Pagelet la section des deux tendons d'Achille le 29 août 1837; les piqûres donnèrent tout au plus deux ou trois gouttes de sang, et l'enfant ne manifesta aucun signe de douleur. Quinze jours après, il marchait déjà sur ses pieds redressés sans pour ainsi dire s'être aperçu de la double opération qu'il avait subie; un mois plus tard, il quittait notre établissement complétement guéri.

LVe OBSERVATION.

16 ans. — *Stréphendopodie congénitale (varus natif) du pied gauche. — Redressement presque complet par M. d'Yvernois. — Redressement en huit jours. — Guérison parfaite en un mois.*

M. Charles-Gustave de BOURDEILLE, âgé de seize ans, fils de M. le marquis de Bourdeille, rue du Bac, n° 40, à Paris, est venu au monde avec le pied gauche assez fortement dévié en dedans. Bien conformé, d'ailleurs, d'une constitution belle et robuste, il fut d'abord soumis à divers traitemens orthopédiques qui n'amenèrent aucun résultat; la difformité restait rebelle et menaçait d'un développement effrayant, quand, il y a quelques années, on conduisit le jeune malade en Suisse pour le confier aux soins de M. d'Yvernois. Ce voyage ne fut pas inutile, et, après un séjour assez prolongé dans le pays du célèbre praticien, M. de Bourdeille eut la satisfaction de voir enfin le pied de son fils se dérouler d'une façon remarquable. Toutefois, la difformité n'était pas totalement vaincue, il restait de la convexité dans le bord externe du pied et de la concavité dans son bord interne; le talon ne touchait le sol que quand le sujet se tenait debout et tendait fortement le jarret; mais lorsqu'il était assis, sa jambe posée verticalement, on voyait le talon se relever d'un pouce. Conséquemment, quand le jeune homme marchait, il sem-

blait avoir le pied ankylosé avec la jambe, et ne pouvait point fléchir celui-là sur celle-ci. Or, M. de Bourdeille était déterminé à ne rien négliger de ce qui pourrait rendre au pied de son fils toutes les conditions normales; il vint donc nous consulter au mois d'août 1838, et nous demanda si la section du tendon d'Achille, seul moyen à employer selon nous, pouvait avoir des inconvéniens. Sur notre réponse négative, il nous pria d'achever ainsi l'œuvre de M. d'Yvernois, et le 19 septembre, devant M. Labrique, médecin de la famille de Bourdeille, nous coupâmes le tendon d'Achille. Au bout de huit jours, le pied se fléchissait sur la jambe au point de former avec elle un angle rentrant des plus prononcés; au bout d'un mois, le jeune de Bourdeille marchait comme s'il n'avait jamais eu de pied-bot.

LVIe Observation.

8 ans. — *Stréphendopodie native (déviation du pied en dedans). — Redressement en douze jours. — Guérison radicale en six semaines.*

Joseph-Auguste Laloy, âgé de huit ans, à Paris, rue de Rochechouart, n° 7, d'une bonne et forte constitution, naquit avec un pied-bot varus (déviation en dedans) pour lequel il a été long-temps et infructueusement traité par M. F. M***. Quand on nous l'amena, le 13 septembre 1837, pour lui faire la section du tendon d'Achille, nous trou-

vâmes que sa difformité avait les conditions suivantes :

Le pied était dirigé obliquement en dedans, et son point d'appui se composait du milieu du bord externe devenu très convexe, du tiers externe de la face dorsale, enfin du cuboïde et du cinquième métatarsien. Le cou-de-pied, tout-à-fait porté en avant, présentait une forte saillie formée par la tête de l'astragale que le scaphoïde avait abandonnée. Le bord interne du pied se montrait fortement creusé, surtout vers le scaphoïde jeté au-dessous de la malléole interne. Les muscles du mollet, rétractés en dedans, entraînaient dans cette direction la tubérosité postérieure du calcanéum. Il y avait un intervalle de deux pouces et quelques lignes entre le talon et sa base naturelle. Enfin la plante du pied, très rétrécie, était perpendiculaire et comme divisée en deux par un profond sillon longitudinal.

Douze jours ont suffi, après la section du tendon d'Achille, pour dérouler, sans douleur notable, cette très forte déviation, et pour ramener le pied sous l'axe de la jambe. En six semaines la guérison a été complète.

LVIIe Observation.

19 ans. — *Stréphendopodie (varus) réduite d'abord à l'état de stréphocatopodie (équin) par l'usage des machines; puis tombée à son ancienne forme par leur abandon. — Redressement parfait en vingt jours.*

Mlle Aglaé Mouix, âgée de dix-neuf ans, à Paris, rue du Faubourg-Saint-Antoine, n° 203, est venue au monde ayant le pied gauche complétement dévié en dedans. Nous la vîmes pour la première fois en 1833 à nos consultations de l'hôpital Saint-Antoine, et nous lui conseillâmes alors un appareil mécanique qu'elle porta pendant deux ans. Cet appareil eut pour effet de dérouler en partie le pied, de manière à rendre la marche possible sur les deux tiers antérieurs de la face plantaire; mais les muscles du mollet ne furent pas allongés pour cela, et le talon resta situé à deux pouces, sinon plus, au-dessus de son niveau ordinaire. Puis la jeune malade ayant cessé pendant toute une année l'usage de l'appareil que nous venons de dire, l'enroulement se fit de nouveau, et tout ce que le pied avait gagné disparut. Voici comment nous la trouvâmes le 29 mars 1837, jour où nous fîmes à Mlle Mouix la section du tendon d'Achille, en présence de MM. les docteurs Laugier, chirurgien de l'hôpital Beaujon, Rognetta et J. Lafond fils.

Quand la jeune personne était debout, le talon se montrait relevé de plus de deux pouces, et le

pied n'avait son point d'appui que sur le bord externe, qui était très convexe. La malléole externe et la tête articulaire de l'astragale formaient des saillies assez considérables. La malléole interne, au contraire, n'était pas apparente, et le bord semblable du pied présentait une concavité profonde. Tout le membre abdominal gauche était très amaigri. Enfin la malade marchait avec une difficulté extrême, en faisant à chaque pas décrire à sa jambe un demi-cercle.

Vingt jours après la section du tendon d'Achille, le pied était ramené à l'angle droit, et Mlle Mouix marchait en se servant du talon et de la plante entière de son pied. Deux mois plus tard, Mlle Mouix marchait avec des souliers ordinaires et même des sabots.

LVIIIe Observation.

16 mois. — *Stréphendopodie native.* —*Redressement en huit jours.* — *Guérison en un mois.*

Arthur Carrier, âgé de seize mois, rue des Dames, aux Batignolles, est né avec une déviation du pied en dedans du côté droit. Cet enfant avait porté des machines depuis l'âge de six mois jusqu'au moment où nous l'avons opéré, le 28 mai 1838, en présence de M. le docteur Arnault, ancien chirurgien en chef de l'hôpital d'Aix en Provence, et de M. Chambert, interne à la maison

des aliénés de Charenton. Voici quel était alors l'état de la difformité.

Le pied, lorsque l'enfant était debout, ne touchait le sol que par son bord externe et la face dorsale du cuboïde, du cinquième os du métatarse et du cinquième orteil; la tête articulaire de l'astragale semblait limiter en avant la base de sustentation. Tout l'avant-pied était horizontalement dirigé en dedans. Le bord interne était devenu supérieur et formait avec la jambe un angle rentrant de quatre-vingts degrés. Lorsque le pied ne portait pas sur le sol, la difformité paraissait plus grande encore (Voyez pl. VI, fig. 1).

Huit jours après la section du tendon d'Achille, le pied était tout-à-fait normal, et trois semaines plus tard, la guérison était complète (Voyez la même planche, fig. 2).

LIXe Observation.

4 ans. — *Pied-bot varus natif du côté droit, devenu équin varus par les machines. — Redressement en dix jours. — Guérison en six semaines.*

Louis Joseph, âgé de quatre ans, petit-fils de M. Leyvras, brasseur aux Batignolles, né en Suisse, est venu au monde avec un pied-bot en dedans très développé. A six mois, on commença à lui faire porter des appareils orthopédiques, qui ne produisirent presque aucun résultat. Ces appareils ont été portés jusqu'au moment où on nous pré-

senta le jeune malade, dans le courant du mois de septembre 1837. Voici alors quel était l'état de la difformité :

Le pied présentait la difformité que nous nommons varus-équin, avec cette particularité que les quatre derniers orteils étaient repliés ou fléchis vers la plante, et servaient, surtout les trois derniers, dans la station de point d'appui par leur face dorsale, et leurs articulations avec le métatarse. La malléole externe, la tête articulaire de l'astragale, formaient deux fortes saillies au côté externe du pied ; le talon était éloigné du sol de près de trois pouces et dirigé en dedans ; tout l'avant-pied était obliquement porté en dedans (Voyez pl. VII, fig. 1). Il est facile de concevoir qu'un pied ainsi déformé était très difficile à chausser : les orteils se repliaient continuellement dans le brodequin.

Dans les premiers jours du mois d'octobre suivant (1837), nous coupâmes le tendon d'Achille, et dix jours après, le pied était déroulé et fléchi sur la jambe, de manière à former avec elle un angle rentrant de soixante-dix degrés. Au bout de six semaines de séjour dans notre établissement, le petit Joseph en est sorti complétement guéri (V. la même planche, fig. 2).

LXe Observation.

25 ans. — *Stréphendopodie native des deux pieds, peu à peu bornée au pied droit par l'exercice spécial du pied gauche. — Redressement en vingt jours. — Guérison en six semaines.*

M. Charles Laurent, âgé de vingt-cinq ans, est né à Ligny (Meuse) avec une déviation assez forte des deux pieds en dedans. A dix-huit ans, l'exercice de l'escrime auquel le jeune homme se livrait avec une grande ardeur amena, dit-il, des changemens merveilleux dans la mauvaise conformation de son pied gauche qui reprit insensiblement des conditions à peu près normales. Il n'en fut pas de même pour le pied droit qui, lorsque M. Laurent vint se confier à nos soins, en novembre 1837, présentait l'état suivant:

L'avant-pied était dirigé en dedans, ayant son bord interne concave et son bord externe convexe. La tête articulaire de l'astragale, à moitié délaissée par le scaphoïde, formait saillie sur le dos du pied. Le cuboïde et la tubérosité antérieure du calcanéum, également saillans, étaient en outre recouverts de callosités fort épaisse. La cavité tibio-péronienne ne posait plus que sur le bord interne de la poulie articulaire de l'astragale. Le talon était élevé de deux pouces, etc.

Le 21 novembre, nous opérâmes le pied de M. Laurent par la section du tendon d'Achille, en présence de MM. les docteurs Bourgeoise et

J. Lafond fils. Au bout de quinze jours, notre malade commençait à marcher d'une façon normale. Un mois plus tard, il a pu quitter notre maison complétement guéri. Son pied ressemblait beaucoup à celui de Mlle Martin.

LXIe Observation.

21 ans. — *Stréphendopodie native des deux pieds. — Disparition quasi-naturelle de celle du pied gauche. — Section du tendon d'Achille répétée et section du tendon du tibial antérieur pour celle du pied droit. — Redressement difficile.*

M. Léandre-Henri Tireau, étudiant en médecine, âgé de vingt et un ans, d'une constitution très nerveuse, avait à sa naissance les deux pieds déviés en dedans. A l'âge de trois ou quatre ans, on lui fit porter pendant quelques mois des brodequins munis de tuteurs, qui amenèrent le redressement incomplet du pied gauche et laissèrent intacte la difformité du pied droit. Six ou sept ans plus tard, la première déviation disparut tout-à-fait; et voici où en était la seconde quand M. Tireau est venu nous consulter, dans les premiers jours d'août 1837.

Le talon, porté en dedans, s'élevait à deux pouces et demi environ au-dessus du sol. La face plantaire regardait directement en dedans; la pointe du pied était dirigée dans le même sens. La marche s'effectuait sur la face dorsale du

cinquième métatarsien, du cinquième et du quatrième orteil. Un coussinet volumineux placé sur le cuboïde, formé par le tissu cellulaire condensé, servait de point d'appui principal. Le gros orteil était en partie recouvert par le second. La tête de l'astragale, abandonnée par le scaphoïde, faisait une saillie considérable. La malléole interne n'était nullement sensible; la malléole externe, au contraire, était très saillante, et paraissait placée très bas, presque au niveau du plan de sustentation. La mortaise tibio-péronienne n'embrassait que la partie postérieure et interne de l'astragale, de manière que la poulie de cet os formait une forte saillie au coude-pied. La jambe était atrophiée: les muscles jumeaux, soléaires et les deux péroniers latéraux sont cependant les seuls paralysés. La cuisse droite est moins forte d'un pouce que la gauche.

Le 10 août, nous fîmes à M. Tireau la section du tendon d'Achille, en présence de MM. les docteurs Danyau père, J. Lafond fils et de plusieurs élèves. Un appareil fut appliqué, et trois semaines après, le pied était en grande partie déroulé. L'appareil fut laissé sur la jambe jusqu'à la fin du mois d'octobre sans guère produire plus de changemens; la défectuosité de la poulie de l'astragale s'opposait à son retour sous la mortaise des os de la jambe; alors le malade ayant témoigné le désir d'interrompre son traitement pour affaires, nous lui fîmes donner un brodequin armé d'un tuteur

au moyen duquel la marche pouvait assez facilement s'opérer.

Au mois de juin de l'année suivante, M. Tireau entra dans notre établissement de l'Allée des Veuves pour y achever son traitement. Le talon était encore exhaussé d'environ un pouce. La marche avait lieu sur la face plantaire et un peu externe du cinquième métatarsien et du cuboïde. Le bord interne du pied était relevé d'un demi-pouce; la pointe du pied dirigée un peu en dedans, et le bord externe de la poulie articulaire de l'astragale encore assez saillant. Le bourrelet, ou pseudo-talon, qui servait autrefois de point d'appui, avait totalement disparu. Le 24 juin 1838, nous pratiquâmes la section du tendon du tibial antérieur; mais le talon restant toujours élevé, et le pied se trouvant à peine à angle droit avec la jambe, nous jugeâmes utile de refaire aussi la section du tendon d'Achille; ce qui eut lieu bientôt après, en présence de M. Danyau fils, agrégé à la faculté de médecine de Paris. Le pied put alors être ramené à angle droit et même à angle aigu avec la jambe; et dix jours après cette dernière opération, M. Tireau quitta notre établissement débarrassé tout-à-fait de sa difformité; seulement, la pointe du pied avait encore une légère tendance à se porter en dedans.

Le pied de M. Tireau avait beaucoup de ressemblance avec celui de M. Durozey; il était aussi comme lui d'une raideur extraordinaire, etc.

LXIIe Observation.

16 ans. — *Paralysie native des membres inférieurs.— Stréphendopodie consécutive (varus) du pied droit ; stréphanopodie consécutive (déviation en haut) du pied gauche. — Redressement du pied droit en quinze jours et du pied gauche en huit jours. — Guérison totale en deux mois.*

M. Charles Rapilly-Rossignol, âgé de seize ans, de la commune de Beaux-sous-Breteuil (Orne), d'une constitution éminemment lymphatique, est né avec une paralysie des membres inférieurs, mais sans difformité. Chétif, maladif, de l'apparence la plus triste, il resta complétement impotent jusqu'à l'âge de trois ou quatre ans, et seulement alors il put essayer de se soutenir et de faire quelques pas, à peu près suspendu sur deux béquilles. Après deux ou trois mois de ce pauvre exercice ses pieds se déformèrent successivement. Le pied droit se dévia en dedans de telle sorte, que la poulie articulaire de l'astragale fut chassée en avant et en dehors de la mortaise tibio-péronienne, laquelle n'appuyait plus que sur la face postérieure de cet os et la surface du calcanéum qui se trouve en avant du tendon d'Achille. Le scaphoïde, le cuboïde et les trois cunéiformes, fortement contournés sur leur petit axe de dehors en dedans, les extrémités postérieures des métatarsiens dont la direction était verticale, semblaient se confondre au bas de la jambe avec les os du tarse en une masse d'autant plus monstrueuse que la peau, le tissu

cellulaire, et même les ligamens, étaient hypertrophiés. La plante du pied, dirigée horizontalement en dedans et obliquement en haut, était pareillement très abondante en tissu cellulaire graisseux. Vers le bord antérieur du cuboïde et la tête articulaire de l'astragale, existaient depuis plus de dix ans des trajets fistuleux fournissant une assez grande quantité de pus d'un blanc rougeâtre. Cette dernière circonstance avait fait croire à plusieurs chirurgiens que les os du tarse étaient cariés, et selon eux, le meilleur moyen à employer pour guérir un pied aussi maltraité, aussi inutile, était de couper la jambe (Voyez pl. VIII, fig. 1 et 2).

La déviation du pied gauche avait commencé environ un an après celle du pied droit. C'était une *déviation en haut* (stréphanopodie) tellement prononcée, que le dos du pied touchait la face antérieure de la jambe, et que la tubérosité postérieure du calcanéum servait seule de base à la station comme à la progression. La poulie articulaire de l'astragale était facile à toucher à la partie antérieure du tendon d'Achille, qu'elle faisait saillir en arrière. Les orteils étaient fléchis vers la plante du pied, etc. (Voyez pl. VIII, fig. 4).

Ce sujet, éminemment intéressant, a été présenté par nous à la clinique de M. le professeur Breschet avant et après son traitement. Quand nous l'amenâmes la première fois, beaucoup des nombreux médecins et élèves qui suivaient le sa-

vant professeur, refusèrent de croire à la possibilité d'une cure. Nous avons cependant eu le bonheur d'en venir à bout.

Le pied droit fut opéré le 14 mars 1838, et le gauche le 28 du même mois. M. le docteur Isidore Bourdon, membre de l'Académie de médecine, assistait à la première opération; MM. les docteurs Dhéré, I. Bourdon, Legroux, Letannelet et J. Lafond père et fils, assistaient à la seconde.

Pour le pied droit, nous avons coupé le tendon du muscle jambier antérieur en même temps que le tendon d'Achille, et le quinzième jour il y avait redressement complet.

Pour le pied gauche, il nous a fallu couper les tendons de tous les muscles fléchisseurs du pied sur la jambe, du tibial antérieur, du long extenseur propre du gros orteil, enfin de l'extenseur commun des orteils et du péronier antérieur. Nous avons agi dans ces sections, qui ont pris à peu près dix secondes, comme dans celle du tendon d'Achille, par un détour sous la peau. Aussitôt après, nous avons placé le pied dans un appareil d'extension. Au bout de huit jours, il avait déjà recouvré la forme normale et pouvait facilement être mu en tout sens, grâce aux substances intermédiaires qui étaient venues remplir les lacunes tendineuses.

Dans les premiers jours de juin, M. Charles Rapilly a quitté notre établissement complétement guéri de ses deux pieds-bots; il n'éprouvait, en marchant, point d'autre gêne qu'un sentiment de

faiblesse dans la région lombaire, faiblesse qui nous paraît devoir résulter d'une tumeur grosse comme les deux poings, dont cette région est affectée depuis la naissance du sujet.

Ce jeune homme a été vu dans notre établissement par un grand nombre de médecins et autres, qui ont tous admiré sa cure comme un des plus beaux résultats de l'orthopédie.

LXIIIe Observation.

7 ans 1/2. — *Stréphendopodie native (déviation en dedans, varus). — Inutile usage des machines. — Redressement en quinze jours. — Guérison en un mois.*

Victor Meunier, âgé de sept ans et demi, à Paris, rue Amelot, n° 8. Cet enfant, d'un tempérament sanguin, est venu au monde affligé d'une forte déviation du pied en dedans. Ses parens ne songèrent à l'en faire traiter que lorsqu'il eut quatre ans à peu près. Donc, au commencement de l'année 1832, ils nous présentèrent leur fils à l'hôpital Saint-Antoine, et nous conseillâmes un appareil orthopédique, le meilleur que nous pûmes choisir, mais qui, porté pendant un an, ne produisit absolument aucun résultat. Voyant l'inutilité de cette machine, les parens de Meunier renoncèrent à en faire usage; puis trois ou quatre ans après, ayant entendu parler de notre procédé opératoire et du grand nombre d'enfans que nous

avions guéris, ils vinrent de nouveau nous consulter.

Le 23 juillet 1836, nous fîmes au petit Meunier la section du tendon d'Achille, en présence de MM. les docteurs Duchesne-Duparc, Forget, Parent, Rouillet. La difformité avait cette figure :

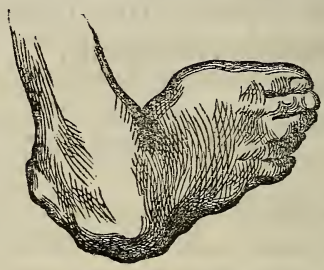

Tout le membre abdominal était amaigri. Le pied, fortement enroulé en dedans, avait sa pointe portée horizontalement dans le même sens : le bord externe, très arrondi, était presque devenu interne ; le bord interne proprement dit formait un angle rentrant très prononcé. La face dorsale du tarse était saillante et présentait trois durillons développés pendant la marche à force de compression : le premier de ces durillons gisait sur la tubérosité antérieure du calcanéum, le second sur la face supérieure du cuboïde : celui-ci, plus volumineux que les deux autres, était la base centrale de la sustentation ; le troisième durillon enfin recouvrait la tête articulaire de l'astragale, avec laquelle le scaphoïde n'était plus en rapport. L'articulation calcanéo-cuboïdienne avait subi un tel re-

lâchement qu'il devenait facile de coucher le doigt entre les deux surfaces articulaires. Le talon quittait le sol de plus de deux pouces : la plante était dirigée en haut et en arrière, etc.

Quatre jours après l'opération, il survint aux environs de la piqûre un petit abcès qui fut ouvert et guéri en peu de temps, sans avoir, au reste, retardé notablement la cure du pied, car au bout de quinze jours l'enfant marchait sur la plante et le talon.

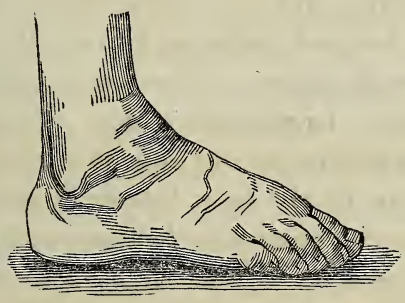

Le 25 août trente-troisième jour de la section, on n'eût pas dit que Meunier avait jamais eu un pied-bot.

LXIVe Observation.

30 ans. — *Très forte déviation consécutive en dedans. — Gastro-entéro-céphalite, convulsions, etc. — Inutile emploi des machines. — Redressement en deux mois.*

Mlle Mélanie G..., à Paris, fut atteinte à l'âge de deux ans d'une gastro-entéro-céphalite accompagnée de convulsions violentes qui jetèrent le membre abdominal gauche dans un grand affaiblissement. Guérie de l'affection qui avait paralysé ce membre, Mlle G... voulut marcher; mais le talon de son pied gauche ne portait plus à terre, les muscles du mollet, très raccourcis, lui en ôtaient la faculté. La difformité restait ainsi stationnaire depuis cinq ou six ans, quand une nouvelle maladie que fit Mlle G..., lors de la seconde dentition, sembla augmenter de beaucoup la difformité; et quand notre sujet eut quinze ans, son pied-bot était devenu vraiment énorme. Depuis, jusqu'à l'époque où nous fûmes consulté par Mlle G..., les progrès furent plus lents; nous allons dire comment se présentait la difformité quand nous la vîmes, en n'oubliant pas de faire remarquer que, pendant vingt-huit ans, la malade avait inutilement essayé de tous les procédés mécaniques imaginables.

Le pied était fortement enroulé en dedans; la marche, d'une difficulté extrême, ne pouvait trouver son point d'appui que sur le bord externe

du pied, sur le cuboïde et la face supérieure des deux derniers métatarsiens. Les muscles du mollet étaient fortement raccourcis, atrophiés et comme retirés vers le jarret, le talon dirigé en haut et en dedans. Le cuboïde, la tubérosité antérieure du calcanéum et la tête articulaire de l'astragale composaient trois éminences très saillantes. L'avant-pied, dirigé obliquement en dedans, faisait décrire au bord interne du pied un angle rentrant des plus prononcés. A la place de la malléole interne était un enfoncement. Le muscle long extenseur du gros orteil, ainsi que le jambier antérieur, étaient raccourcis et tendus, etc.

Le 26 février 1836, nous pratiquâmes pour ce pied la section du tendon d'Achille, en présence de MM. les docteurs Husson, médecin de l'Hôtel-Dieu, et J. Lafond père et fils. La division fut à peine opérée, que les deux tronçons du tendon se trouvèrent écartés de plus d'un pouce. En quinze jours le pied faisait angle droit avec la jambe, c'est-à-dire que la malade étant debout, la plante et le talon s'appliquaient au sol; mais vers cette époque la pression produite par la machine extensive détermina une escarre à la partie inférieure de l'articulation métatarso-phalangienne du quatrième métatarsien, accident qui nous força d'interrompre l'action de la machine pendant plus de six semaines. L'escarre étant tombée, nous replaçâmes le pied dans l'appareil; et comme il avait toujours une grande tendance à se porter en dedans, nous

fîmes, pour accélérer la cure, la section du tendon du muscle jambier antérieur, que son raccourcissement avait mis dans une tension tout-à-fait semblable à celle où nous avions trouvé le tendon d'Achille. Un mois après cette seconde section, le pied était à angle aigu, c'est-à-dire qu'il pouvait être fléchi sur la jambe, et Mlle G... marchait très aisément.

LXVe Observation.

34 ans. — *Stréphendopodie native avec luxation de l'astragale. — Guérison lente et pénible.*

M. Honoré Durozey, de Toucques (Calvados), contrôleur aux soudes à Lescure, près Rouen, âgé de trente-quatre ans, d'un tempérament bilioso-nerveux, est né avec une double stréphendopodie, c'est-à-dire avec une déviation en dedans (varus) des deux pieds. Celle du pied gauche, assez légère, avait fini par céder à l'usage des brodequins à tuteurs latéraux; celle du pied droit, beaucoup plus forte, fut aussi plus rebelle, et les chaussures spéciales, au moyen desquelles on essaya de la combattre, ne firent que la rendre plus grave et plus compliquée.

M. Durozey entra dans notre établissement de l'Allée des Veuves, le 28 novembre 1837. Nous allons dire quel était à cette époque l'ensemble anormal de son pied droit.

Le pied, horizontalement dirigé en dedans,

prenait son point d'appui sur un durillon énorme recouvrant la face dorsale du cuboïde, la tubérosité antérieure du calcanéum et la plus grande partie de l'astragale. Ce durillon, épais d'un pouce, large de deux, long de trois, présentait au toucher la consistance pulpeuse d'un véritable talon, comme on l'observe communément en pareil cas, ces pseudo-talons ayant presque toujours la structure de la partie du pied dont ils remplacent l'usage; tous les os du pied étaient déplacés et fortement enroulés sur leur petit axe. L'extrémité inférieure des os de la jambe, ou mortaise tibio-péronienne, n'appuyait plus que sur la face interne du calcanéum, devenue supérieure. La poulie articulaire de l'astragale, rugueuse au lieu d'être lisse, apparaissait en avant et en dehors de la malléole externe. Sous la malléole interne se trouvait le scaphoïde qui avait cessé d'être en rapport avec la tête de l'astragale. La base principale du pied était dans les faces supérieures du cuboïde et des extrémités postérieures des deux derniers os du métatarse. Tous les os du métatarse, au reste, ainsi que les orteils, étaient très rapprochés les uns des autres, ce qui rendait l'extrémité digitée excessivement rétrécie. Le gros orteil était le seul qui fût développé convenablement; il l'était même plus qu'à l'ordinaire. Le talon, exhaussé de deux pouces et demi à peu près, se montrait tout-à-fait dévié en dedans.

Deux jours après l'entrée de M. Durozey dans notre établissement, nous avons attaqué la difformité par la section du tendon d'Achille. Aussitôt le talon s'est un peu abaissé; mais nous avons eu des peines infinies à placer le pied sur la semelle de l'appareil, quoique nous eussions disposé celle-ci presque verticalement : toujours il se dérangeait, toujours il venait toucher cette semelle par son bord externe et par le gros durillon recouvrant en si grande partie sa face dorsale. Cette saillie anormale ne tardait pas à s'échauffer alors, et bientôt il en résultait des douleurs qui obligeaient le malade à quitter fréquemment son appareil. Nous fîmes donc construire une machine munie de leviers élastiques auxquels venaient se fixer des courroies matelassées et échancrées; puis nous nous servîmes de ces courroies pour établir des points tout spéciaux de compression sur les parties saillantes de ce pied vraiment extraordinaire. Nous sommes ainsi parvenu, au bout d'un mois, à dérouler moitié de l'avant-pied et à ramener les deux tiers environ de la plante sur la semelle de notre nouvelle machine, située alors horizontalement. Ce

premier avantage obtenu, nous avons coupé le tendon du muscle jambier antérieur dont la tension opposait à nos efforts ultérieurs une résistance nécessairement insurmontable; après quoi, nous avons pu achever le déroulement du pied. Mais, tandis que nous nous occupions de ramener ce pied si rétif sous l'axe de la jambe, il arriva que la substance intermédiaire formée entre les deux bouts coupés du tendon d'Achille avait acquis une telle consistance, une solidité si énergique, que la machine n'avait plus sur lui aucune action. Il fallut donc reprendre le ténotome et faire une nouvelle section du tendon d'Achille, pour chercher ensuite, à l'aide de la puissance mécanique, à remettre la jambe et le pied à angle droit, puis à angle aigu : victoire que nous avons fini par conquérir, non sans de grandes difficultés, car la poulie articulaire de l'astragale, placée depuis si long-temps en dehors de la mortaise tibio-péronienne, était devenue rugueuse et déformée.

On comprend ce qu'il a fallu de travail mécanique et chirurgical pour ramener l'astragale sous la jambe et pour remettre les différentes surfaces articulaires des os du tarse en rapport les unes avec les autres; on se figure la gêne que le malade a dû éprouver pendant les premiers mois, quand il a voulu marcher. Quoi qu'il en soit, ce pied, le plus difficile à traiter et à guérir que nous ayons jamais rencontré, a enfin repris ses conditions normales, et depuis long-temps déjà

M. Durozey marche avec assez de facilité, bien que ressentant toujours un reste d'entrave dans l'articulation tibio-tarsienne. Ce défaut de souplesse et de liberté du mouvement tient, comme nous l'avons dit, aux rugosités et à la déformation de la poulie articulaire de l'astragale, et disparaîtra nécessairement à mesure que les surfaces articulaires auront repris leur poli et la membrane synoviale son développement.

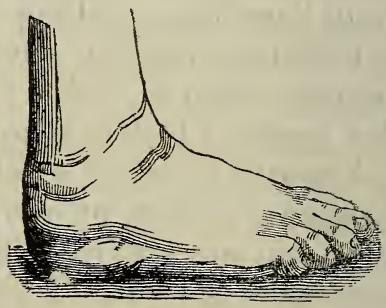

Aujourd'hui, pour un cas semblable, nous commencerions par dérouler le pied au point d'en faire un équin-varus ou un équin simple : la section du tendon d'Achille ne viendrait qu'après. De cette façon, nous abrégerions sensiblement la durée du traitement, et nous sauverions au malade de vives et longues douleurs.

LXVIe Observation.

16 ans. — *Hémiplégie à sept ans et demi. — Varus consécutif (strephendopodie). — Redressement en huit jours. — Guérison en vingt jours.*

Mlle Alexandrine Marceau, âgée de seize ans, d'une constitution sanguine, à Paris, rue de Buffon, n° 17, s'était bien portée jusqu'à l'âge de sept ans et demi, lorsqu'un matin, sans indisposition antérieure appréciable, elle fut frappée d'une hémiplégie qui la priva pendant un an de l'usage des membres thoracique et abdominal gauches. Ce temps passé, les mouvemens reparurent : d'abord, la jeune fille put recommencer à se servir de son bras; puis elle se remit à marcher, mais en traînant la jambe. Ce fut alors qu'on s'aperçut que le pied ne touchait plus le sol que par son bord externe seulement, et que le talon était relevé de trois pouces. On fit alors faire des machines qui ne remédièrent point à la difformité, mais l'empêchèrent de s'accroître, en même temps qu'elles rendirent un peu de solidité à l'articulation tibio-tarsienne.

Nous fûmes consulté pour Mlle Marceau à la fin de mars 1838. La difformité était grande; la marche presque impossible. Le pied se montrait enroulé de dehors en dedans, si bien que les deux derniers métatarsiens et les deux derniers orteils étaient contournés sous les trois premiers et don-

naient leur face dorsale, ainsi que celle du cuboïde, pour point d'appui durant la station. Les rapports de la poulie articulaire de l'astragale avec la mortaise tibio-péronienne étaient peu changés, mais on remarquait une grande mobilité entre la première et la seconde rangée des os du tarse. Les muscles du mollet étaient dans un état remarquable de rétraction, qui se faisait surtout sentir quand on voulait ramener le pied sous l'axe de la jambe dans la situation normale; alors la difformité prenait le caractère de la stréphendocatopodie (équin varus), et le talon remontait de quatre pouces au lieu de trois. A divers endroits du pied et de la jambe étaient de nombreuses plaques rouges bleuâtres, indices d'anciennes engelures. Tout le membre était fortement amaigri et comme atrophié.

Nous fîmes la section du tendon d'Achille le 5 avril 1838. Le huitième jour, le pied était redressé; le douzième jour, Mlle Marceau marchait; enfin le vingtième jour, elle se promenait chez elle, le pied libre de tout appareil et sans claudication notable.

Cette cure est, sans contredit, une des plus belles et des plus rapides que nous ayons obtenues.

LXVIIe Observation.

29 ans. — *Horrible stréphendopodie (déviation en dedans) avec apparence de luxation de l'articulation tibio-tarsienne, venue à la suite de convulsions. —Inutilité à peu près complète des machines. — Redressement en quinze jours. — Guérison en six semaines.*

Mlle Elisabeth Ravenel, âgée de vingt-neuf ans, d'une constitution lymphatique, très brune, demeurant à Paris, place St-Nicolas-des-Champs, n° 2, a éprouvé de fortes convulsions à l'âge de huit mois, à l'époque de l'évulsion de ses deux premières dents; depuis lors, le membre abdominal gauche est resté paralysé jusqu'à trois ans : elle eut ensuite l'autre jambe très faible. Ce n'est même qu'à cet âge qu'elle a commencé à marcher, toujours sans pouvoir se tenir sur le pied paralysé, dont le tarse formait une ligne droite avec la jambe; et de plus l'avant-pied était complétement enroulé sur lui-même, en sorte que la face plantaire se montrait tout-à-fait dirigée en dedans et un peu en haut, et la face dorsale en dehors et en avant.

Cet état dura jusqu'à l'âge de huit ans, époque où on confia Mlle Ravenel aux soins de M. d'Yvernois. Le résultat du traitement assez long que ce praticien lui fit subir, ne fut pas des plus heureux pour la malade, car elle ne cessa pas un instant de marcher sur ce qu'elle appelle la cheville, c'est-à-dire sur la partie externe de

la face dorsale du pied; toutefois, elle y trouva un peu d'amélioration quant à la conformation du membre, puisqu'elle pouvait s'appuyer en même temps sur les deux dernières articulations métatarso-phalangiennes. Cette amélioration ne persista pas long-temps, et lorsque Mlle Ravenel vint nous consulter, en janvier 1838, son pied présentait, au premier aspect, toute l'apparence d'une luxation complète du pied sur la jambe.

Voici à cette époque l'état de la difformité :

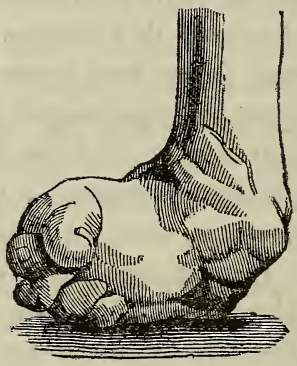

Le pied, dirigé horizontalement en dedans, était couvert de saillies et très rétréci. L'arrangement des orteils était fort irrégulier ; ainsi le premier, ou gros orteil, chevauchait sur le suivant et le troisième. La malléole externe, la tête de l'astragale et la tubérosité antérieure du calcanéum formaient trois fortes saillies couvertes de callosités : ces trois saillies touchaient le sol pendant la station et la marche. La plante du pied était rétrécie et

comme partagée en deux par un sillon longitudinal. La mortaise des os de la jambe n'avait d'appui que sur la face interne et postérieure de l'astragale, dont la poulie articulaire était sensible en avant et en dehors d'elle. Enfin, c'était une difformité vraiment monstrueuse.

Nous avons pratiqué la section du tendon d'Achille le 1er février 1838, en présence de M. le docteur Isid. Bourdon. Malgré l'étendue de la difformité, l'opération fut aussi simple que d'habitude. Nous plaçâmes ensuite le pied dans un appareil dont nous surveillâmes l'application tous les jours. Au bout de quinze jours, le pied était à angle droit avec la jambe, sans que la malade eût éprouvé un seul instant de douleur. Au bout de six semaines, la guérison était complète, c'est-à-dire que Mlle Ravenel pouvait faire, à l'aide seulement d'un fort brodequin, de très longues courses sans gêne et sans fatigue.

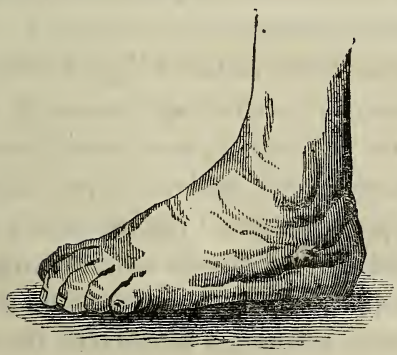

Aujourd'hui, 1er février 1839, ce pied est complétement normal; toutefois, il est un peu plus court et un peu plus grêle que l'autre. Le mollet a presque repris sa grosseur, sa conformation régulière. Le gros orteil est revenu de lui-même à sa place.

En un mot, cette cure est une des plus belles qu'on puisse imaginer; le résultat est magnifique, quand on songe à l'horrible difformité décrite et montrée plus haut, et dont la guérison a demandé si peu de temps.

LXVIIIe Observation.

21 ans. — *Stréphendopodie consécutive (varus) énorme. — Affection nerveuse à vingt-cinq mois, convulsions pendant cinq ans. — Redressement en deux mois. — Cure très difficile.*

Mlle Céline-Stéphanie Martin, de Caudebec, née à Saint-Arnould en Caux, âgée de vingt et un ans, est d'un tempérament lymphatique, et cependant assez bien constituée.

Elle a commencé à être malade à l'âge de vingt-cinq mois; alors ses parens s'aperçurent de la faiblesse d'une de ses jambes, sans savoir à quoi l'attribuer: toutefois, les médecins qui virent l'enfant à cette époque admirent comme cause première la présence de vers dans le tube intestinal. On peut, en effet, rattacher à cette cause les fréquentes convulsions auxquelles Mlle Martin fut en proie pendant les cinq années qui suivirent la pre-

mière attaque. N'avons-nous pas déjà cité, tant dans ce livre que dans notre *Aperçu sur les principales difformités du corps*, un grand nombre de faits établissant d'une manière irrécusable les rapports les plus évidens entre les affections gastro-intestinales, les inflammations de l'appareil cérébro-spinal et les difformités des membres, quelle que soit leur nature? Durant ces cinq années, au reste, Mlle Martin ne pouvait faire plus de cinq à six pas sans tomber. C'est de ce temps que date la difformité de son pied.

A sept ans et demi, Mlle Martin eut la rougeole; maladie qui fut suivie d'une inflammation purulente des conjonctives. Cette dernière affection, passée à l'état chronique, engagea, deux ans après, les parens de la jeune malade à envoyer leur fille à Rouen, pour la confier aux soins éclairés du chirurgien en chef de l'Hôtel-Dieu de cette ville. Mlle Martin perdit un de ses yeux, malgré le traitement actif qu'on lui fit suivre.

M. Flaubert voulut essayer ensuite de guérir le pied difforme; le moyen qu'il employa consistait à tenir la jeune fille au lit, la jambe enfermée dans des attelles de fer. Ce traitement fut continué avec la plus grande sévérité pendant six mois; puis ensuite Mlle Martin eut permission de se lever de temps en temps. Tout cela dura neuf mois; mais enfin les parens de Mlle Martin, ne voyant pas d'amélioration dans sa position, se décidèrent à la faire revenir chez eux.

Mlle Martin quitta alors ses appareils ; elle marchait peu et toujours avec la plus grande difficulté.

A quatorze ans, un oculiste de Paris, passant par Saint-Arnould, lui extirpa l'œil gauche, déjà perdu depuis long-temps, et qui néanmoins continuait toujours à causer de vives douleurs, lesquelles s'étendaient jusqu'à l'œil droit, affecté lui-même d'une taie. L'oculiste parisien conseilla en outre l'usage d'une pommade, dont l'application répétée fit bientôt disparaître cette taie.

A quinze ans et demi, Mlle Martin éprouva une maladie de poitrine, accompagnée de convulsions réagissant sur tous les membres; le matin, à son réveil, on trouvait les doigts fléchis, contracturés, et l'on était obligé, pour leur rendre le mouvement, de les frictionner pendant long-temps. Cet état a duré près de deux ans.

Ce n'est qu'à force de bains de siége qu'on est parvenu à régulariser chez elle les menstrues, et par suite à combattre les accidens nerveux.

Enfin, depuis l'âge de dix-sept ans, Mlle Martin s'est généralement bien portée, sauf néanmoins la difformité de son pied gauche, qui ne lui permettait guère de marcher, et qui avait toujours été en augmentant depuis le premier moment où l'on s'était aperçu de la faiblesse de la jambe, c'est-à-dire depuis l'âge de vingt-cinq mois.

A sept ans, la jeune infirme marchait sur la malléole externe ; l'articulation tibio-tarsienne était très lâche. A neuf ans et demi, lorsqu'elle

est allée à Rouen, son pied reposait sur le bord externe, la pointe déviée en dedans. Cet état est resté à peu près le même jusqu'à l'âge de dix-sept ans; mais alors Mlle Martin marchant un peu plus, la difformité est promptement devenue ce qu'elle était lorsqu'on nous consulta à Caudebec, en octobre 1838, chez notre savant ami le docteur Lestorey. Voici la description de cette difformité.

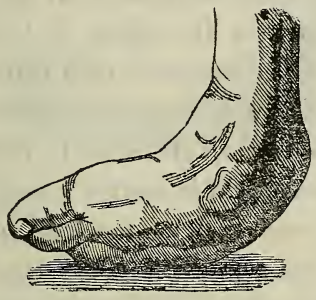

Le pied présentait la difformité que nous nommons stréphendopodie (varus); il était enroulé sur lui-même de dehors en dedans et d'avant en arrière, de manière à se trouver très rétréci dans toute sa longueur. Son bord externe était convexe, et cette convexité, commençant au talon, se continuait jusqu'à l'extrémité du cinquième orteil. Le cuboïde et la tête de l'astragale présentaient au dos du pied deux fortes saillies. Lorsque la malade appuyait sur son pied, toute la face dorsale touchait le sol; la tête de l'astragale semblait limiter en avant la base de sustentation. Le bord interne du pied était concave; cette concavité

commençait à un pouce au-dessus de l'endroit où aurait dû se sentir la malléole interne, et se prolongeait jusqu'au côté interne de la première articulation métatarso-phalangienne. La mortaise des os de la jambe n'appuyait plus que sur la face interne de l'astragale, dont presque toute la poulie articulaire se trouvait en avant et en dehors de cette cavité, etc., etc.

Entrée dans notre établissement le 12 octobre 1838, Mlle Martin a été opérée le 15 du même mois. Six semaines après, le pied était complétement déroulé et à angle droit avec la jambe; quinze jours plus tard, nous avons pu le fléchir sur la jambe, par conséquent le mettre à angle rentrant ou aigu. Au bout de deux mois de traitement, notre opérée a pu commencer à marcher, avec un peu de gêne dans l'articulation tibio-tarsienne, à cause, nous en sommes certain, du défaut de poli de la poulie de l'astragale. Aujourd'hui, 20 février, notre malade peut marcher sans soutien artificiel, chaussée d'un brodequin ordinaire armé seulement d'un levier se prolongeant le long de la partie externe de la jambe jusqu'au-dessous du genou. La gêne de l'articulation tibio-tarsienne s'amoindrit de jour en jour, et nous sommes convaincu que lorsque la chaleur se sera fait sentir, cette gêne disparaîtra complétement.

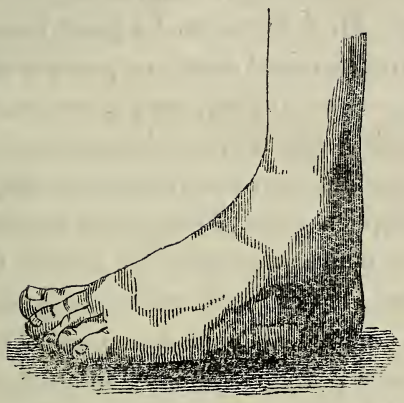

Cette cure est une des plus difficiles que nous ayons obtenues, non-seulement à cause du haut degré de la difformité, mais encore à cause de la dureté du pied, et du peu de mouvement entre ses différens os.

LXIXe Observation.

7 ans. — *Stréphendopodie native énorme. — Machines inutiles. — Redressement en deux mois.*

Pierre-Hippolyte Vincent, âgé de sept ans, demeurant à Paris, rue de la Verrerie, n° 52, est venu au monde avec une stréphendopodie (varus) très développée. Ses parens négligèrent cette difformité jusqu'à l'âge de trois ans, époque où ils

vinrent nous consulter au bureau central. Nous leur fîmes alors délivrer une machine à peu près semblable à celle de Venel, telle qu'elle a été modifiée par M. d'Yvernois. Le petit Vincent porta la machine pendant deux ans presque sans aucun résultat ; ce que voyant, ses parens renoncèrent à cet attirail inefficace, et donnèrent à leur fils pour toute chaussure un informe brodequin, qu'il porta jusqu'en 1836. Alors ayant entendu parler de notre nouveau procédé (la section du tendon d'Achille), le père et la mère du jeune Vincent vinrent de nouveau nous consulter; et le 17 mars 1836, nous pratiquâmes sur l'enfant la section du tendon d'Achille, en présence de M. le docteur Horteloup, médecin des hôpitaux. Voici comment se présentait alors la difformité.

Tout l'avant-pied se trouvait dirigé en dedans, un peu en arrière et en haut, de sorte que le scaphoïde et le cuboïde étaient comme luxés, c'est-à-dire qu'ils avaient en partie abandonné les os avec lesquels ils sont articulés dans l'état normal, l'astragale et le calcanéum. Il existait un écartement de plus d'un pouce entre la tubérosité antérieure du calcanéum et le cuboïde; et sur cet espace se voyait un durillon composé de substance à peu près semblable à la pulpe du talon, de la grosseur d'une moitié d'œuf de poule. Ce durillon servait seul de point d'appui pendant la station et la marche. L'avant-pied, comme nous l'avons dit, dirigé horizontalement en dedans, était situé per-

pendiculairement à la base, c'est-à-dire que le bord externe du cinquième os du métatarse et celui du cinquième orteil regardaient le sol, tandis que le bord interne du premier métatarsien et celui du premier orteil se montraient dirigés en haut. Le bord externe du pied, par conséquent, se trouvait tout-à-fait inférieur; tandis que l'interne était supérieur et formait avec la jambe un angle rentrant de quarante degrés à peu près. La malléole externe, la tête articulaire de l'astragale et le durillon dont nous avons parlé, offraient trois fortes saillies recouvertes de callosités, etc. Le talon, fortement dévié en dedans, s'éloignait du sol de trois pouces. La mortaise tibio-péronienne n'embrassait plus que le bord interne de la poulie articulaire de l'astragale, etc., etc. (Voyez pl. VII, fig. 3).

Deux mois après la section du tendon d'Achille, le petit malade put marcher en appuyant sur le talon et sur toute la face plantaire de son pied, complétement déroulé (Voyez la même planche, fig. 4).

La guérison eût été plus prompte, s'il n'était survenu une escarre, occasionnée par la pression de la machine; accident qui fit suspendre le traitement pendant près de trois semaines. Nous devons dire que nous fûmes merveilleusement aidé dans la reprise du traitement par une machine que construisit exprès M. Pissot, mécanicien de l'administration des hôpitaux.

LXXe Observation.

22 ans. — *Stréphendopodie native énorme (déviation en dedans). — Escarre survenue pendant le traitement. — Guérison longue et difficile.*

M. Boudot (Jean-Jacques), de l'île de Ré, âgé de vingt-deux ans, portait depuis sa naissance une énorme déviation du pied droit en dedans. A un an, ses parens le soumirent au traitement par les machines. Après six mois de ce traitement, ne voyant pas qu'il produisît aucun résultat, on prit le parti d'abandonner la difformité à elle-même, et personne n'y avait touché depuis, quand M. Boudot entra dans notre établissement, au mois de mai 1836. Nous allons décrire ce cas extraordinaire comme nous le trouvâmes le 17 mai, au moment d'en faire l'opération en présence de MM. les docteurs Ch. Londe, membre de l'Académie, Philippart et J. Lafond père et fils.

Tout l'avant-pied était dévié horizontalement en dedans, et situé perpendiculairement quant au sol, c'est-à-dire que le cinquième métatarsien et le cinquième orteil occupaient la base ou face inférieure, et le bord interne du pied était supérieur; de cette manière, la face dorsale du pied était devenue face antérieure, et la face plantaire face postérieure. La plante avait à peine deux pouces de longueur, et les orteils étaient repliés sur elle: une distance de dix-huit lignes seulement séparait

le gros orteil du talon. Le seul point par lequel le pied pût toucher à terre se composait d'un durillon considérable recouvrant le cuboïde et la tubérosité antérieure du calcanéum. A la moindre course que faisait M. Boudot, ce durillon devenait douloureux, *s'échauffait* (comme disait le malade), et alors, c'étaient pendant plusieurs jours des bains de pieds, des cataplasmes, un repos absolu, etc. La mortaise tibio-péronienne n'embrassait plus l'astragale, qui formait une forte saillie au-dessous et en dehors d'elle. Cette mortaise reposait sur la face supérieure du calcanéum immédiatement devant le tendon d'Achille, qui se trouvait par conséquent comme appliqué aux os de la jambe. Le scaphoïde, porté sous la malléole interne, avait complétement abandonné la tête articulaire de l'astragale, et s'en trouvait distant de plus d'un pouce. Le cuboïde avait suivi le mouvement du scaphoïde; il était de même dirigé en dedans et contourné sur son petit axe, de façon à ne plus toucher la surface articulaire située au sommet de la tubérosité antérieure du calcanéum. Le pied était, pour nous servir de l'expression du malade, *cassé en deux*, ayant toute sa partie antérieure portée en dedans. On conçoit que les cunéiformes avaient dû, comme le cuboïde, suivre la direction du scaphoïde, dont la tubérosité interne se trouvait être supérieure et l'externe inférieure : il en résultait que le premier de ces os se portait en haut, au lieu de se porter en dedans, etc. Le bord

externe du pied, dirigé beaucoup plus en arrière que le bord interne, était convexe, tandis que l'interne était concave et offrait un angle rentrant ayant le sommet creusé par un sillon profond, qui se prolongeait en dehors en décrivant une ligne courbe autour du talon. Quant à celui-ci, il était distant du sol de trois pouces au moins; le cinquième métatarsien et le cinquième orteil s'élevaient aussi d'un pouce et demi environ au-dessus de la base naturelle. Tous les os du tarse enfin étaient tellement déplacés, tellement culbutés, qu'il devenait très difficile de les reconnaître au toucher (Voyez pl. IX, fig. 3 et 4).

Cinq ou six jours après la section du tendon d'Achille, le gros durillon à substance élastique, que nous avons signalé comme faisant l'office d'un faux talon, se trouva, par la pression de la machine, frappé d'une escarre qui nous obligea de suspendre l'action de celle-ci pendant près de deux mois. Nous dûmes alors regarder le redressement du pied comme manqué. Cependant, après la fonte entière de ce durillon et sa cicatrisation complète, nous pûmes replacer le pied dans l'appareil, en ayant soin de modérer extrêmement l'action mécanique; et ce fut ainsi, qu'après un mois de reprise de la machine, nous pûmes obtenir de ramener l'avant-pied dans la direction de la face antérieure de la jambe, la plante dans sa direction normale, et de mettre le talon d'aplomb sur la planchette de l'appareil, à angle droit avec la

jambe. C'était un beau et grand résultat, après un pareil désordre; toutefois, le pied était court, le cuboïde formait une saillie sur le cou-de-pied, particulièrement à la face externe de cette partie. Il paraissait comme luxé, et se portait en arrière au-dessus de la tubérosité antérieure du calcanéum, en avant au-dessous de l'extrémité postérieure des deux derniers métatarsiens, avec lesquels cet os s'articule. Les ligamens articulaires du cuboïde étaient conséquemment très relâchés et fortement allongés. Les trois autres os du métatarse se trouvaient encore placés sur un plan inférieur au scaphoïde. L'astragale, d'un volume beaucoup moindre que nature, n'était pas rentré sous la mortaise des os de la jambe; on sentait sa poulie articulaire à la racine du cou-de-pied, sous la peau; sa tête avait à peu près disparu.

Malgré le défaut de replacement total des os, le pied pouvait néanmoins exécuter des mouvemens de flexion et d'extension assez bornés, il est vrai.

Pour bien apprécier de semblables changemens de position des os, il est nécessaire de ramener l'avant-pied à sa direction normale; à moins de cela, on ne saurait guère porter un diagnostic bien positif. Quand la difformité est de naissance, les os du métatarse et les phalanges, etc., sont moins développés que dans les autres cas. Heureusement, les faits de cette nature sont extrêmement rares; on n'en rencontre pas deux sur cent. Du reste, si nous avions à redresser aujourd'hui

le pied de M. Boudot, nous procéderions autrement que nous ne l'avons fait, et nous n'aurions plus à craindre l'accident qui est venu tout-à-coup entraver les progrès de la cure.

LXXIe Observation.

2 ans.—*Strèphexopodie native (valgus, déviation en dehors). — Redressement en dix jours. — Guérison en un mois.*

Auguste-Joseph Marcus, âgé de deux ans, à Paris, rue de Cléry, n° 58, est né avec une déviation en dehors du pied droit. Cet enfant, venu au monde très faible, très chétif, n'a jamais pu marcher seul, et, quand il voulait se tenir debout, il jetait son pied droit en dehors, de façon à ne toucher le sol que par la moitié antérieure de son bord interne ; cette partie du pied était très con-

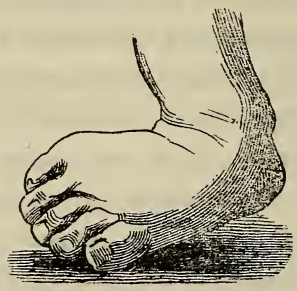

vexe, et la malléole correspondante formait une saillie considérable. Quant au bord externe, il était concave et tourné en haut, ayant son extrémité antérieure très rapprochée de la malléole externe

ou plutôt de la place de cette malléole, car on ne l'apercevait plus, enfin le pied était enroulé de dedans en dehors et dirigé horizontalement dans le même sens. Le scaphoïde, le premier cunéiforme et le premier métatarsien constituaient seuls la base de sustentation. En avant de la place où l'on aurait dû sentir la malléole externe, il existait un sillon profond; le gros orteil était un peu renversé sur le métatarsien correspondant. Le talon s'élevait au-dessus du sol à près d'un pouce; puis, lorsqu'on essayait de ramener le pied sous l'axe de la jambe, on réduisait la difformité à l'état de pied équin; le talon remontait davantage alors, la poulie articulaire de l'astragale rentrait en partie dans la mortaise tibio-péronienne, tandis que la déviation étant livrée à elle-même, la mortaise tibio-péronienne ne logeait plus que le bord externe de la poulie; le bord externe du pied se trouvait entraîné en haut par l'action des péroniers.

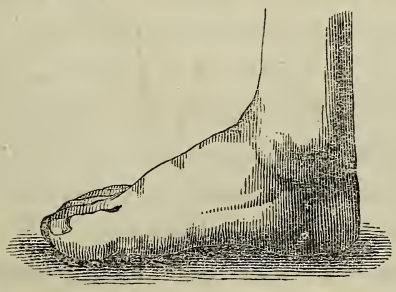

Le 16 avril 1838, nous avons pratiqué sur cet enfant la section du tendon d'Achille en présence de MM. les docteurs Despine fils, médecin des eaux d'Aix en Savoie, et Quémont, médecin à Dieppe. Dix jours après, le pied était normal et l'enfant commençait à marcher seul.

LXXIIe Observation.

11 ans. — *Stréphexopodie consécutive. — Gastro-entérite, abcès, convulsions, etc. — Section du tendon d'Achille et de celui du long péronier latéral. — Guérison en deux mois.*

Adolphe-Emmanuel Donon, âgé de douze ans, passage Cendrier, n° 22, fut atteint, à un an, d'une gastro-entérite compliquée d'un énorme abcès au cou. Après qu'il fut guéri, ses parens remarquèrent qu'en marchant il traînait la jambe droite, devenue plus faible que la gauche. A trois ans, la maladie reparut, suivie, cette fois, de convulsions violentes qui changèrent la faiblesse du membre en paralysie véritable. Dès lors, le petit Donon ne put marcher sur ce pied droit, qu'en appuyant sur la pointe et la partie antérieure du bord interne, les muscles du mollet et les péroniers étant tout-à-fait contracturés. On eut recours, pendant plusieurs années, aux moyens ordinaires de l'orthopédie : tous échouèrent.

Lorsque le 23 août 1836 l'enfant nous fut amené, il avait cessé depuis trois ans l'emploi des

machines à redressement. Son pied était alors fortement dévié en dehors, concave à son bord externe, convexe à son bord interne. La malléole interne était très saillante, l'autre insensible. Le talon ne paraissait remonté que d'un pouce; mais quand avec la main on ramenait le pied sous la ligne de la jambe, on voyait doubler cette élévation; alors les muscles péroniers, surtout le long péronier latéral, étaient fortement tendus. Le genou se montrait aussi un peu dévié en dedans; mais cette dernière déviation n'était survenue que long-temps après celle du pied.

Le 10 octobre suivant, nous commençâmes la cure en coupant le tendon du long péronier latéral; opération qui avait pour but d'empêcher le déversement du pied en dehors et de réduire la difformité au caractère d'une stréphocatopodie (pied équin) simple. Mais le raccourcissement des muscles du mollet et la mauvaise direction du talon faisaient obstacle à l'abaissement de celui-ci, et, devant tôt ou tard ramener le pied à se jeter en dehors, nous dûmes en outre pratiquer la section du tendon d'Achille, afin de pouvoir tenir le pied sous l'axe de la jambe, sans que la poulie articulaire de l'astragale prît sa direction en dedans.

Cette double opération, pratiquée devant MM. les docteurs Isidore Bourdon et J. Lafond fils, a parfaitement réussi. Deux mois après, l'enfant était guéri.

LXXIIIe Observation.

28 ans. — *Stréphexopodie consécutive (valgus). — Gastro-encéphalite et hémiplégie à deux ans. — Redressement en trois semaines. — Guérison complète en deux mois.*

M. Alphonse Rémi, âgé de vingt-huit ans, bijoutier, né à Boulogne-sur-Mer, d'une constitution éminemment nerveuse, jouissait d'une bonne santé, quand, à l'âge de deux ans, il éprouva une gastro-entéro-céphalite qui compromit gravement ses jours. Pendant le cours de cette maladie, qui dura près d'un mois et fut excessivement intense, le côté droit du corps devint paralysé. Puis la gastro-entéro-céphalite disparut, mais l'hémiplégie persista jusqu'à l'âge de sept ans avec des contractures dans les muscles du mollet et dans les péroniers. Ces contractures déterminèrent bientôt un pied-bot équin valgus. Cela fait, la paralysie abandonna la partie supérieure de son domaine, le membre abdominal seul resta paraplégique. La difformité fut aperçue trois ou quatre mois après l'affection fébrile qui avait amené l'hémiplégie; alors on vit que le pied se déviait en dehors et que le talon ne touchait plus lorsqu'on posait le pied sur une surface plane. Le jeune malade fut confié à différens orthopédistes; des machines de toute espèce furent portées pendant beaucoup d'années, mais sans produire aucun résultat, sans même empêcher le pied de

continuer à se dévier davantage. Voici, au reste, comment nous trouvâmes la difformité lorsque M. Rémi entra dans notre établissement, le premier avril 1837, pour y être traité par notre procédé.

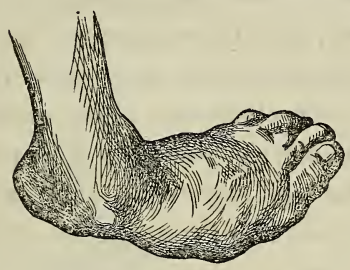

Tout le pied était fortement dévié en dehors, ayant la malléole interne très saillante et l'externe peu apparente. La face inférieure des deux premières articulations métatarso-phalangiennes et le gros orteil servaient seuls de point d'appui pendant la station et la progression. La plante du pied, légèrement concave, était dirigée de dedans en dehors. Le bord interne du pied était convexe et semblait partir du sommet du talon. Il présentait quatre saillies : la première, formée par la malléole interne ; la seconde, formée par le scaphoïde et la tête articulaire de l'astragale; la troisième, par le premier cunéiforme et l'extrémité postérieure du premier os du métatarse; enfin la quatrième, par la face interne de la première articulation métatarso-phalangienne. On sentait un

intervalle au milieu de chacune de ces trois dernières saillies, c'est-à-dire, qu'il existait un écartement entre la tête articulaire de l'astragale et le scaphoïde, qui ne recouvrait plus que la moitié externe de celle-ci, entre le premier cunéiforme et l'extrémité postérieure articulaire du premier métatarsien, etc. On remarquait une espèce de gouttière au côté interne de la partie inférieure de la jambe, se prolongeant, après avoir passé sous la malléole interne, jusqu'au milieu de la plante du pied. Le bord externe du pied était concave, principalement vers l'articulation calcanéo-cuboïdienne. Si l'on tendait un fil, de la tête du péroné au bord externe de la cinquième articulation métatarso-phalangienne, on trouvait qu'à la hauteur de la malléole externe, ce fil était distant de celle-ci de deux pouces dix lignes. Le talon était fortement dévié en dehors et éloigné du sol de près de trois pouces. La mortaise tibio-péronienne n'embrassait plus que le bord externe de la poulie articulaire de l'astragale, etc. Les orteils étaient mal rangés et dirigés de dedans en dehors, chevauchant les uns sur les autres. Tout le membre abdominal, principalement la jambe, avait un volume beaucoup moindre que celui du côté opposé; il était aussi un peu moins long, etc., etc.

Le 1er avril 1837, nous avons pratiqué la section du tendon d'Achille, en présence de M. le comte France d'Houdetot, aide-de-camp du roi, et de MM. les docteurs Krauss (de Berlin) et Weiss

(de Copenhague). Trois semaines après notre opération, le pied était ramené sous l'axe de la jambe et le talon abaissé, de manière à ce que le pied formât un angle droit avec la jambe. Le vingt-cinquième jour, il formait un angle rentrant. Au bout d'un mois, notre malade marchait déjà facilement avec un pied normal.

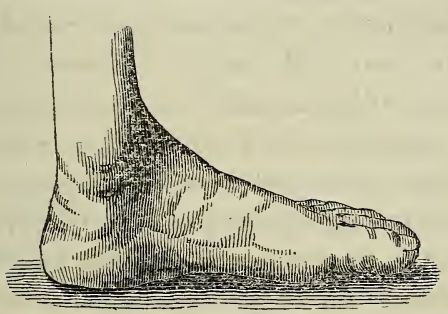

Enfin, après deux mois de séjour dans notre établissement, M. Rémi en est parti complétement guéri, n'éprouvant plus qu'un peu d'hésitation dans la marche, hésitation due au moindre volume du membre et à son inégalité de longueur comparative.

LXXIVe Observation.

2 ans. — *Déviation native du pied droit en dessous (stréphypopodie) et du pied gauche en dehors (stréphexopodie). — Redressement en un mois.*

Fanny Cloud, âgée de deux ans, de la commune de Saint-Martin-des-Champs, est née avec un ensemble de déviations fort remarquables. Ainsi elle avait le pied droit atteint de déviation en dessous (stréphypopodie) au premier degré quand elle était assise, au second degré quand elle était debout; son pied gauche était tourné en dehors (valgus, stréphexopodie); ses deux mains, quand elle les abandonnait à elles-mêmes, se dirigeaient en dehors et en arrière; enfin ses poignets témoignaient une rigidité insolite. Quant au pied gauche (valgus), on le ramenait aisément à ses conditions naturelles; un simple brodequin à tuteur suffit bientôt pour le guérir. Ce pied, lorsqu'on nous présenta l'enfant au bureau central d'admission, dans le mois de juin 1836, reproduisait assez bien celui de Marcus (Observation n° 61).

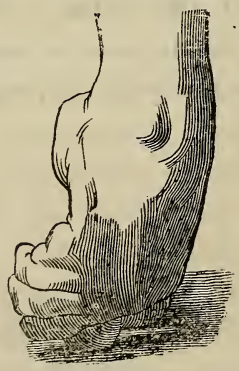

Le pied droit formait une ligne droite avec la jambe, et cette ligne se prolongeait jusqu'aux orteils. Ceux-ci, fort mal rangés, étaient fléchis vers la plante et servaient de point d'appui à l'enfant par leur face dorsale, lorsqu'elle était assise le pied posé à terre; mais si l'on plaçait Fanny debout, de façon à ce que le poids de son corps portât sur la difformité, alors c'était la face dorsale du métatarse qui donnait le point d'appui, etc.; les orteils venaient embrasser le talon. Celui-ci était très élevé. La plante du pied, excessivement concave, semblait divisée par un fort sillon transversal.

Nous avons fait à cet enfant la section du tendon d'Achille le 28 juin 1836: un mois après, la petite Cloud marchait facilement sur le talon et la plante de son pied, quoique celle-ci fût encore un peu trop concave, à cause du raccourcissement du court fléchisseur des orteils et de l'aponévrose plantaire, qui n'avaient pas subi une modification suffisante. Mais au bout d'un mois de plus, tout était réparé et parfaitement guéri.

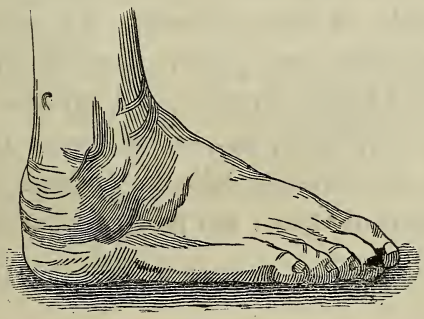

LXXVe Observation.

18 ans. — *Stréphypopodie et stréphendopodie natives. — Redressement en cinq semaines. — Guérison en trois mois.*

Mlle Eugénie Leroy, âgée de dix-huit ans, de Maurice (Ile de France), est née avec une stréphypopodie (déviation en dessous) du pied droit, et une stréphendopodie (déviation en dedans) du pied gauche. Les machines orthopédiques furent assez heureuses pour guérir en partie le pied atteint de stréphendopodie; mais elles restèrent sans force à l'égard de la déviation en dessous. Nous allons décrire celle-ci comme nous l'observâmes lorsque M. le professeur Breschet nous adressa Mlle Leroy au mois de mars 1837.

C'était un cas fort rare. Le pied présentait l'aspect d'une véritable massue, surtout quand la malade était debout, car alors, le métatarse et les orteils se repliaient sous le tarse, de telle façon que le point d'appui se composait des os du métatarse, des orteils enfin de l'extrémité antérieure du cuboïde, et des cunéiformes. La jambe semblait terminée ainsi par une sorte de pilier tout rempli des saillies formées par l'astragale, le cuboïde, le scaphoïde, etc., saillies recouvertes elles-mêmes de durillons calleux. Lorsque la jeune personne était assise, son pied posé sur le sol, la

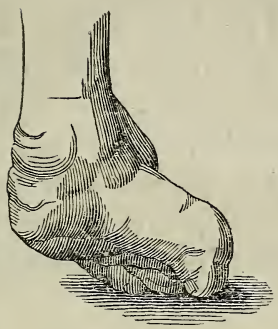

difformité paraissait moins prononcée, la base de soutien avait lieu alors sur les trois dernières articulations métatarso-phalangiennes et le cinquième orteil, ainsi que sur un prolongement graisseux de la peau, qui occupait la place des second, troisième et quatrième orteils dont les secondes et troisièmes phalanges manquaient complétement. En même temps que l'avant-pied était dirigé en dessous, il l'était aussi un peu en dedans. Le gros orteil était également réduit à sa première phalange. Le petit orteil se montrait seul dans l'état normal. La plante du pied était très concave et séparée du talon par un profond sillon transversal. Le talon était éloigné du sol de trois pouces, la mortaise tibio-péronienne n'appuyait que sur la face supérieure et un peu interne du calcanéum, de manière qu'au dos du pied on pouvait sentir sous la peau une partie de l'astragale, etc. La description de cette difformité fera

facilement comprendre que Mlle Leroy ait pu faire un voyage de plusieurs milliers de lieues pour chercher à se débarrasser d'un ennemi aussi désagréable, non-seulement à cause de la gêne qu'il apportait à la marche, mais encore par la hideuse difformité qui ne permettait de chausser le pied qui en était le siége qu'avec un informe brodequin, ne ressemblant en rien aux chaussures ordinaires des femmes.

Le 2 avril 1837, nous fîmes la section du tendon d'Achille en présence de M. Breschet qui avait conseillé à la malade de s'adresser à nous. Cinq semaines après, le pied était complétement déroulé et formait un angle droit avec la jambe; et la jeune malade pouvait déjà commencer à marcher en appuyant sur la plante de son pied et son talon. Six semaines plus tard, elle faisait d'assez longues promenades dans le jardin du Luxembourg, dans les environs duquel elle demeurait.

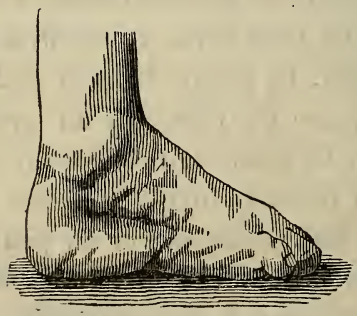

Les médecins orthopédistes de Paris qui avaient vu cette jeune personne avant nous croyaient nécessaire qu'elle fît usage pendant fort longtemps d'une machine ayant pour objet d'allonger l'aponévrose plantaire qu'ils supposaient devoir apporter un obstacle invincible au redressement du pied. Nous avons eu à nous applaudir d'avoir été d'une autre opinion, comme on le voit par les résultats.

LXXVIe Observation.

8 ans. — *Stréphypopodie native des deux pieds (déviation en dessous).* — *Redressement en deux mois.*

Alex. Nansot, de Claye, âgé de huit ans, est venu au monde avec une double stréphypopodie et les deux mains déviées en dehors. Il avait de plus et il a encore les articulations huméro-scapulaires, huméro-cubitales, radio-carpiennes, iléo-fémorales, fémoro-tibiales et tibio-tarsiennes dans un état de raideur qui ne lui permet que des mouvemens très bornés. Le métatarse et les orteils étaient repliés sous le tarse de manière que, vu de face, l'enfant semblait privé de pieds. Quand il marchait, c'était sur le milieu de ses coude-pieds, en portant les orteils en arrière de ses talons. Voici du reste comment nous avons trouvé les pieds du pauvre petit infirme avant l'opération que nous lui avons faite le 26 septembre 1836, en

présence de MM. les docteurs Serrurier, Tanchou et Dessole.

Quand l'enfant était debout, c'était la face dorsale des os de la seconde rangée du tarse, autrement dit du cuboïde, des trois cunéiformes et du scaphoïde, qui formait le plan de sustentation. Le métatarse et les orteils allaient se relever en arrière, au-dessous et au delà du talon. L'avant-pied était un peu dirigé en dedans. Un profond sillon transversal séparait le talon de la plante. Le scaphoïde et le cuboïde étaient luxés sur la tête articulaire de l'astragale et la tubérosité antérieure du calcanéum, c'est-à-dire de l'avant-pied sur l'arrière-pied, au lieu désigné par Chopart pour l'amputation partielle du pied. La mortaise tibio-péronienne n'appuyait plus sur la poulie articulaire de l'astragale, mais seulement sur la partie postérieure de cet os. L'enfant portait des brodequins

chaussés sens devant derrière, de façon qu'il semblait traîner ses pieds après lui, etc.

Il a fallu deux mois de traitement pour parvenir à ramener les pieds sous les jambes en angle droit normal avec celles-ci ; là s'est bornée notre œuvre : il nous a été impossible de faire rentrer la poulie articulaire de l'astragale sous l'extrémité inférieure des os de la jambe. L'astragale se trouve en avant de cette extrémité et fait relief sous la peau. Quant à la mortaise tibio-péronienne, elle appuie sur la partie du calcanéum qui, dans l'état sain, se trouve entre l'insertion du tendon d'Achille et l'astragale.

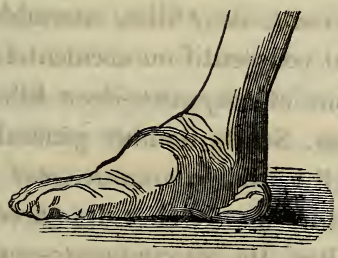

Quoi qu'il en soit, le jeune Nansot a tiré un grand avantage de notre traitement : aujourd'hui il marche aisément, avec des pieds qui ont l'apparence normale.

STATISTIQUE

DES DEUX CENT QUARANTE CAS DE PIEDS-BOTS QUE NOUS AVONS OPÉRÉS DEPUIS LE 23 OCTOBRE 1835 JUSQU'AU 1er MARS 1839.

Sur *deux cent quarante* personnes opérées, il y avait *cent quarante-neuf* garçons et *quatre-vingt-onze* filles. Nous avons rencontré pieds-bots à l'état natif ou congénital *quatre-vingt-onze* garçons et *trente-neuf* filles, ensemble *cent trente* cas; à l'état consécutif ou accidentel, *cinquante-huit* garçons et *cinquante-deux* filles, ensemble *cent dix* cas. Sur le nombre général (*deux cent quarante*) il y avait *cinquante-neuf cas doubles*, dont *quarante-quatre* chez des garçons et *quinze* chez des filles. De ces *cinquante-neuf* pieds-bots doubles, *quatorze* étaient consécutifs, et tous à des convulsions, dont *neuf* chez des garçons et *cinq* chez des filles. Le pied-bot était simple, c'est-à-dire, existait sur un seul pied chez *cent quatre-vingt-un sujets*, répartis de la manière suivante: *cent sept* garçons, dont *quarante-neuf* à droite et *cinquante-huit* à gauche; *soixante-quatorze* filles, dont *trente-neuf* à droite et *trente-cinq* à gauche. Parmi ces *cent quatre-*

vingt-un pieds-bots existant sur un seul pied, il y en avait *cent* congénitaux, dont *soixante-deux* chez des garçons, *trente-cinq* à droite et *vingt-sept* à gauche; *trente-huit* chez des filles, dont *dix-huit* à droite et *vingt* à gauche. Les *quatre-vingt-un* pieds-bots consécutifs ou accidentels se classaient ainsi : *trente-cinq* chez des garçons, dont *treize* à droite et *vingt-deux* à gauche; *quarante-six* chez des filles, dont *dix-huit* à droite et *vingt-huit* à gauche. De ces mêmes *quatre-vingt-un* pieds-bots consécutifs, *soixante-neuf* étaient venus à la suite de lésions de l'appareil cérébro-spinal, fièvre cérébrale, convulsions, hémiplégie ou paraplégie; *douze* seulement étaient la suite d'autres lésions, entorses, contusions, tiraillemens de l'articulation tibio-tarsienne. Ces derniers *douze* cas étaient ainsi répartis, *deux* chez des garçons et *dix* chez des filles.

Quant à la nature des difformités, nous ajouterons que sur les *deux cent quarante* opérés, il y avait *cent un* pieds équins ou équins-vari (stréphocatopodes ou stréphendocatopodes), dont *cinquante-cinq* garçons et *quarante-six* filles; *cent vingt-six* vari (stréphendopodes), dont *quatre-vingt-un* garçons et *quarante-cinq* filles; *cinq* valgi (stréphoxopodes), dont *trois* garçons et *deux* filles; *cinq* pieds-bots en dessous (stréphypopodes), dont *trois* garçons et *deux* filles; enfin *trois* pieds-bots en haut (stréphanopodes), dont *deux* garçons et *une* fille.

Les dix-neuf vingtièmes des pieds-bots consécutifs s'étaient développés depuis l'âge de trois mois jusqu'à celui de neuf ans, presque toujours pendant les dentitions. *Onze* de nos malades étaient nés avec un côté paralysé ou seulement ayant un ou les deux membres inférieurs paraplégiques, la difformité répondait presque toujours au côté atteint de paralysie; sur ces *onze* cas, il y avait *neuf* garçons et *deux* filles seulement, etc.

ACADÉMIE ROYALE DE MÉDECINE.

Extrait des procès-verbaux de l'Académie.

SÉANCE DU 7 JUIN 1836. (1)

RAPPORT

SUR TROIS OBSERVATIONS PRÉSENTÉES PAR M. LE DOCTEUR DUVAL,

intitulées

PIED-BOTS GUÉRIS PAR LA SECTION DU TENDON D'ACHILLE.

MESSIEURS,

Vous nous avez chargés, MM. Husson, Sanson et moi, de vous rendre compte de trois observations de pieds-bots guéris par la section du tendon d'Achille; elles vous ont été adressées, le 12 janvier 1836, par M. Duval. Ce médecin ne s'est hâté de vous communiquer un aussi petit nombre d'observations que pour prendre date relativement à une opération, qui, avant lui, n'avait pas été

(1) Cette date, déjà ancienne, explique le petit nombre des observations mentionnées dans le rapport qui va suivre. La présentation des cas dont il s'agit a eu lieu en janvier 1836, et notre première opération est du 23 octobre 1835; il ne pouvait pas encore y avoir abondance de guérisons. *Note de l'aut.*

pratiquée à Paris : l'ayant souvent renouvelée depuis l'époque précitée, et toujours avec le même succès, il se trouve maintenant riche d'un bien plus grand nombre de faits du même genre.

Vous savez tous, Messieurs, qu'il existe trois espèces de pieds-bots : une dans laquelle le pied semble avoir été tordu en dedans, et son adduction portée au delà de ses limites ordinaires ; c'est le pied-bot latéral interne que les anciens appelaient *varus*, le plus fréquent de tous. L'autre, dans laquelle le pied est tourné dans le sens de l'abduction, c'est le pied-bot latéral externe ou *valgus*. Dans la troisième espèce enfin, la situation du pied est celle d'une forte extension ; c'est le pied-bot qu'on appelle *équin*. (1)

Vous savez également, Messieurs, que depuis un temps immémorial on s'est attaché à redresser les pieds-bots par des moyens mécaniques fort diversifiés ; qu'on a employé des attelles unies par des bandes roulées ; qu'on a fait usage de bottines, de chaussures à tuteurs ; que, pendant long-temps, à Paris, deux orthopédistes sans titre, Tiphaine et Verdier, vers le 18e siècle, employèrent des machines à leviers et à ressorts compliqués qui jouirent de quelque réputation, mais dont ils firent un secret ; que Jackson en Angleterre, vers la

(1) On a vu au commencement du traité qu'à ces trois divisions connues nous avons dû en ajouter deux autres, la *stréphypopodie*, déviation en dessous, et la *stréphanopodie*, déviation en haut. *Note de l'aut.*

même époque, inventa des moyens analogues, restés tout aussi mystérieux; que Venel, médecin suisse, imagina une machine simple et ingénieuse à laquelle on dut un grand nombre de guérisons, machine dont notre honorable collègue M. Capuron a donné une description dans la *Gazette de santé* du mois d'août 1834; que le célèbre Scarpa, qui connut et décrivit mieux qu'aucun de ses devanciers la difformité qui nous occupe, imagina un appareil fort peu employé en France, quoique feu notre collègue Léveillé l'y ait fait connaître en 1824, appareil sur le mérite duquel notre célèbre Boyer garda le silence, mais auquel il en substitua un beaucoup plus simple; enfin que Jaccard et Louis d'Yvernois continuèrent la pratique heureuse de Venel, et usèrent de son ingénieuse machine en la modifiant un peu.

Cependant, avec toutes ces ingénieuses inventions, les chirurgiens étaient loin de guérir tous les pieds-bots; un grand nombre résistaient à leurs efforts. Ces pieds-bots incurables, observés dans les pays étrangers comme en France, firent naître à l'Allemand Thilénius l'idée de conseiller et de faire exécuter la section du tendon d'Achille. Il s'agissait d'un pied-bot équin fort difforme; le malade avait huit ans: l'opération fut heureuse, à ce qu'il paraît. Ceci se passait vers 1785; au moins c'est à cette époque que Thilénius a publié la relation de cette cure.

Plus tard, en 1809, un autre Allemand, Michae-

lis de Marbourg, lequel cite Thilénius et la guérison à lui due, pratiqua cette opération quatre fois, et toujours avec bonheur.

Delpech, en 1816, à l'exemple des deux hommes que nous venons de citer, et qu'il cite lui-même avec loyauté, pratiqua, assure-t-il, la même opération sur un enfant de neuf ans, qui lui dut une prompte guérison.

Stromeyer imita Delpech en 1834, et eut lieu de s'en applaudir.

Les choses en étaient là, et beaucoup des hommes qui suivent les progrès de la science doutaient encore de ces cures étonnantes, quand M. le docteur Vincent Duval, directeur des traitements orthopédiques des hôpitaux de Paris, exécuta la section du tendon d'Achille : sa première tentative remonte au 23 octobre 1835. Personne encore n'avait pratiqué cette opération dans la capitale. (1) Le premier malade opéré par M. Duval était âgé de 12 ans et demi : (2) il était affecté d'un pied-bot équin, et avait été adressé à ce médecin par l'un de vos commissaires, M. Sanson, chirurgien de l'Hôtel-Dieu. Le succès fut tel qu'il dépassa les espérances des parents du jeune malade, comme les prévisions de l'opérateur ; le traitement dura quarante jours.

---

(1) Voici un point sur lequel nous insistons particulièrement ; car nous savons qu'on ne demanderait pas mieux que de pouvoir nous nier aujourd'hui cette priorité. *Note de l'aut.*

(2) Obs. Ire Eugène Hugo, pag. 158.

Le malade qui fait le sujet de la deuxième opération était âgé de 8 ans, affecté d'un pied-bot latéral interne ; (1) et celui de la troisième, âgé de 7 ans, offrait la double variété du pied-bot équin et du pied-bot en dedans, portés à leur plus haut degré de développement. (2)

Dans ces trois cas, ce n'est qu'après de nombreuses tentatives de réduction par les moyens mécaniques, que la section a été opérée ; toujours le bourrelet de substance intermédiaire aux deux extrémités du tendon s'est laissé suffisamment allonger, et au bout de trente jours le pied a formé un angle droit avec la jambe.

Depuis cette opération, M. Duval a opéré grand nombre de pieds-bots, soit à Paris, soit ailleurs, et toujours avec un égal succès. C'est un fait que vos commissaires peuvent attester. L'un d'eux, le rapporteur de votre commission, a été témoin de plusieurs de ces opérations. Une de ces opérations, exécutée à Versailles sur une jeune fille, en présence de plusieurs médecins au nombre desquels se trouvait l'auteur d'excellents travaux sur les difformités, a été faite dans des circonstances si défavorables, que, d'un commun accord, les assistans exprimèrent cette opinion, que, lors même que cette opération ne réussirait pas, on ne devrait en tirer aucune induction défavorable à la méthode. La jeune fille était scrofuleuse dans son enfance ; sa

(1) Obs. XLVIIe pag. 256.

(2) Obs. XVIe pag. 195.

jambe présentait plusieurs cicatrices. Cependant, Messieurs, vous pouvez juger par vos propres yeux jusqu'à quel point l'art a su triompher de toutes ces difficultés. (1)

Le succès obtenu par la section du tendon d'Achille, dans les cas de pieds-bots *varus* et équin rebelles à tous les moyens mécaniques, peut donc vous être présenté par vos commissaires, et sans hésitation aucune, comme un fait certain, l'opération comme extrêmement simple, d'une exécution très facile, peu douloureuse, et que, à en juger par la réussite que l'auteur dit en avoir obtenue dans dix-sept cas, elle ne paraît susceptible de donner lieu à aucun accident.

Votre commission vous propose en conséquence de donner votre approbation aux heureuses tentatives de M. Duval, et de le remercier de sa communication.

Signé Husson, L. Sanson, Ch. Londe, *rapporteur*.

Lu et adopté en seance, le 7 juin 1836. *Le secrétaire perpétuel*,

Signé E. PARISET.

(1) Obs. XXXe pag. 219.

TABLE DES MATIÈRES.

AVANT-PROPOS.

CHAPITRE PREMIER.

Renseignemens historiques. 1

CHAPITRE II.

Le pied-bot en général. 9
Les pieds-bots équinus, varus, valgus. *ibid.*
Nouvelles dénominations. 12
Dénominations tirées du grec. 14

CHAPITRE III.

De la *Stréphocatopodie (équinus*, pied en bas). 18
Complication de la Stréphocatopodie. 25
Changemens qui ont lieu dans les rapports du pied difforme. 28

CHAPITRE IV.

De la *Stréphendopodie* (*varus* , pied en dedans). 32

CHAPITRE V.

De la *Stréphexopodie* (*valgus* , pied en dehors). 42

CHAPITRE VI.

De la *Stréphypopodie* (pied en dessous). 48

CHAPITRE VII.

De la *Stréphanopodie* (pied en haut). 54

CHAPITRE VIII.

Des causes. 60
La mauvaise position des pieds dans l'utérus pendant une partie de la grossesse. 61
La lésion de l'appareil cérébro-spinal. 65
Autres causes. 79

CHAPITRE IX.

Du Diagnostic et du pronostic. 85

CHAPITRE X.

Anatomie pathologique. 91
Description anatomique d'un double cas de stréphendopodie très développé. 103

CHAPITRE XI.

Du traitement. 113
Procédé opératoire de *Delpech*. 115
Idem de *Stromeyer*. 116
De la section du tendon d'Achille par notre procédé. 117
Procédé opératoire de M. *Scoutetten*. 121
Idem de M. *Bouvier*. 124
Des cas où il est nécessaire de couper plusieurs tendons. 126
De notre ténotome. 131
De la machine à employer après la section. 134
Les jeunes enfans atteints de pieds-bots peuvent-ils toujours être guéris par les machines? 150
Mode de développement de la substance intermédiaire qui sert à réunir les deux bouts du tendon coupé. 155

CHAPITRE XII.

OBSERVATIONS.

Ire Observation. Eugène *Hugo*, 12 ans et demi. 158
IIe Observation. M. *Boucherez*, 41 ans. 164
IIIe Observation. Annette *Delère*, 11 ans. 167
IVe Observation. Clémentine *Philippet*, 7 ans 172. 169
Ve Observation. Claude-Narcisse *Darien*, 20 ans. 170
VIe Observation. M. Ernest *Gandolphe*, 38 ans. 173
VIIe Observation. M. Jules *Lamer*, 18 ans. 177
VIIIe Observation. Désirée *Gaillard*, 9 ans 172. 179
IXe Observation. Mlle Joséphine *Soubitez*, 24 ans. 181
Xe Observation. Mlle Eugénie *D****, 22 ans. 184
XIe Observation. Auguste *Neyroles*, 7 ans 172. 286
XIIe Observation. Mlle Alix *de C***, 12 ans. 188
XIIIe Observation. Mlle Françoise *Prière*, 14 ans. 190
XIVe Observation. Mlle Adélaïde *Josserand*, 14 ans. 192
XVe Observation. Mlle Pascaline *François*, 8 ans. 194
XVIe Observation. Auguste *Millié*, 7 ans. 195
XVIIe Observation. Henriette *Lebrun*, 5 ans. 197

XVIIIe Observation. Mlle Louise *Dixain*, 18 ans. 198
XIXe Observation. M. Michel *Delaroche*, 19 ans. 201
XXe Observation. Adèle *Klezeli*, 5 ans 1/2. 203
XXIe Observation. Alexandre *Galempoix*, 10 ans. 205
XXIIe Observation. Mlle L...., 35 ans. 207
XXIIIe Observation. Mlle Aglaé *P***, 18 ans. 208
XXIVe Observation. Achille *Peronneau*, 13 ans. 210
XXVe Observation. Étienne *Leroy*, 10 ans. 212
XXVIe Observation. Léon *Ballion*, 8 ans. 213
XXVIIe Observation. Mlle Eugénie *Bournot*, 8 ans. 214
XXVIIIe Observation. Mlle Désirée *Petit*, 12 ans. 216
XXIXe Observation. Mlle *Avril*, 17 ans 1/2. 218
XXXe Observation. Zoé *Duval*, 10 ans. 219
XXXIe Observation. Emmanuel *Houard*, 17 ans 1/2. 222
XXXIIe Observation. Françoise *Laurent*, 9 ans. 224
XXXIIIe Observation. Mlle Cornélie *Harmand*, 11 ans. 225
XXXIVe Observation. Mlle Célestine *Andras*, 17 ans. 226
XXXVe Observation. M. *David*, 21 ans. 228
XXXVIe Observation. M. Jacques *Foa*, 31 ans. 229
XXXVIIe Observation. Mlle Marie *Véron*, 22 ans. 233
XXXVIIIe Observation. M. *Lefebvre*, 35 ans. 235
XXXIXe Observation. M. Eugène *Spelette*, 19 ans. 237
XLe Observation. Mlle Adélaïde *Willème-Lambert*, 12 ans. 238
XLIe Observation. Mlle *Desains*, 24 ans. 241
XLII Observation. M. *Canquery*, 19 ans. 243
XLIIIe Observation. M. *Mutel*, 42 ans. 245
XLIVe Observation. M. Alexandre *Chaput*, 28 ans. 246
XLVe Observation. M *Issac*, 28 ans. 250
XLVIe Observation. Mme *la comtesse de C...*, 53 ans. 253
XLVIIe Observation. Joséphine *Lacherez*, 8 ans. 256
XLVIIIe Observation. Louis *Sabatier*, 6 mois. 258
XLIXe Observation. Amélie *Perez*, 15 mois. 260
Le Observation. Émile *Bardin*, 2 ans 1/2. 261
LIe Observation. Arsène *Piogé*, 4 ans 1/2. 262
LIIe Observation. Alphonse *Cadish*, 22 mois. 264
LIIIe Observation. Amélie *Varney*, 15 mois. 265
LIVe Observation. Michel *Pagelet*, 15 mois. 266
LVe Observation. M. *de Bourdeille*, 16 ans. 267
LVIe Observation. Auguste *Laloy*, 8 ans. 268
LVIIe Observation. Mlle Aglaé *Monix*, 19 ans. 270
LVIIIe Observation Arthur *Carrier*, 16 mois. 271
LIXe Observation. Louis *Joseph*, 4 ans. 272

LXe Observation. M. Charles *Laurent*, 26 ans. 274
LXIe Observation. M. *Tireau*, 21 ans. 275
LXIIe Observation. M. *Rapilly-Rossignol*, 16 ans. 278
LXIIIe Observation. Victor *Meunier*, 7 ans 1/2. 281
LXIVe Observation. Mlle Mélanie *G....*, 30 ans. 284
LXVe Observation. M. *Durozey*, 34 ans. 286
LXVIe Observation. Mlle Alexandrine *Marceau*, 16 ans. 291
LXVIIe Observation. Mlle Élisabeth *Ravenel*, 29 ans. 293
LXVIIIe Observation. Mlle Céline *Martin*, 22 ans. 196
LIXe Observation. Hippolyte *Vincent*, 7 ans. 301
LXX Observation. M. *Boudot*, 22 ans. 304
LXXIe Observation. *Marcus*, 2 ans. 308
LXXIIe Observation. Adolphe *Donon*, 11 ans. 310
LXXIIIe Observation. M. *Rémy*, 20 ans. 312
LXXIVe Observation. Fanny *Cloud*, 2 ans. 316
LXXVe Observation. Mlle *Leroy*, 18 ans. 318
LXXVIe Observation. Alex. *Nansot*, 8 ans. 321
Statistique de 240 cas de pieds-bots guéris par la section des tendons. 324
Rapport de l'Académie de médecine. 327
Tables des matières. 333

IMPRIMERIE DE MOQUET ET COMP., RUE DE LA HARPE, 90.

Mlle Avril pied équin : Fig. 1. pied difforme . Fig. 2. pied redressé .
Joséphine Laurent : pied équin . Fig. 3. pied difforme , Fig. 4. pied redressé .

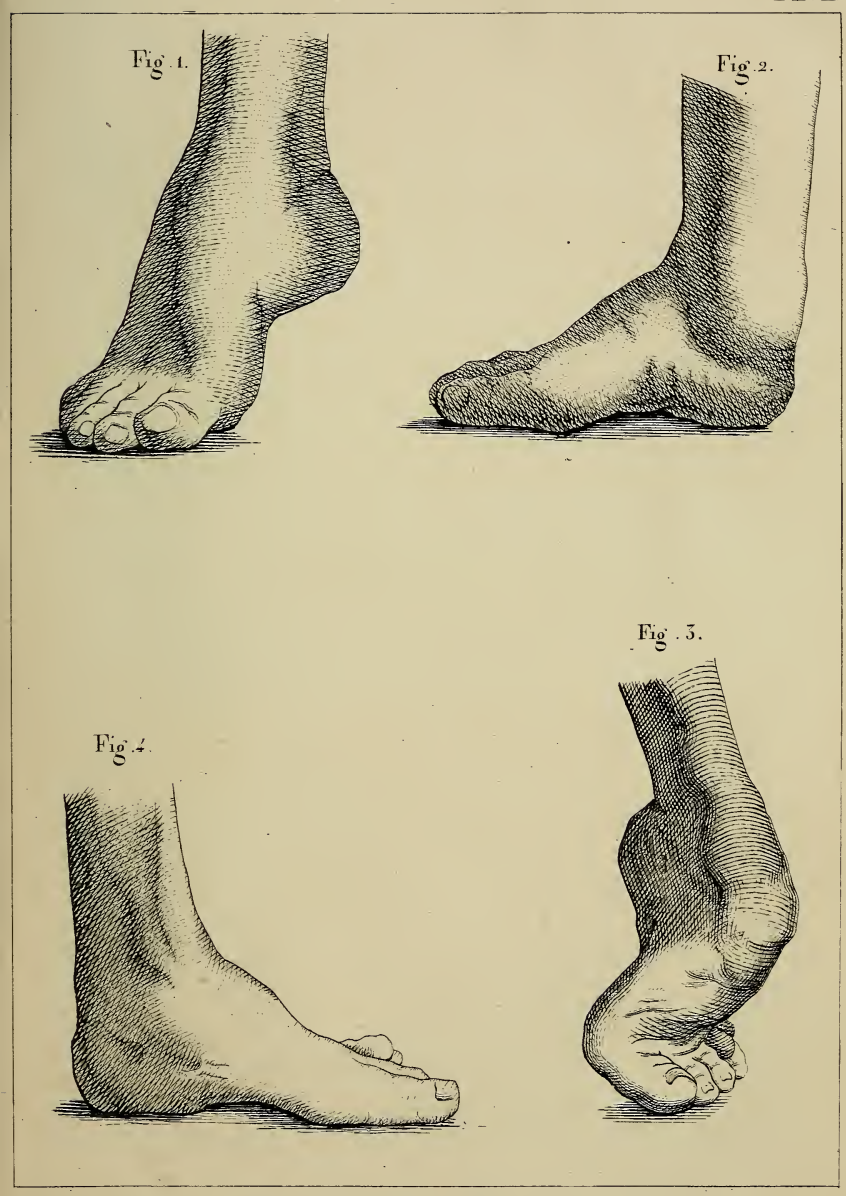

Célestine Andras, pied équin : Fig 1 pied difforme Fig. 2. pied redressé.
Zoé Duval, pied équin : Fig. 3. pied difforme. Fig. 4. pied redressé.

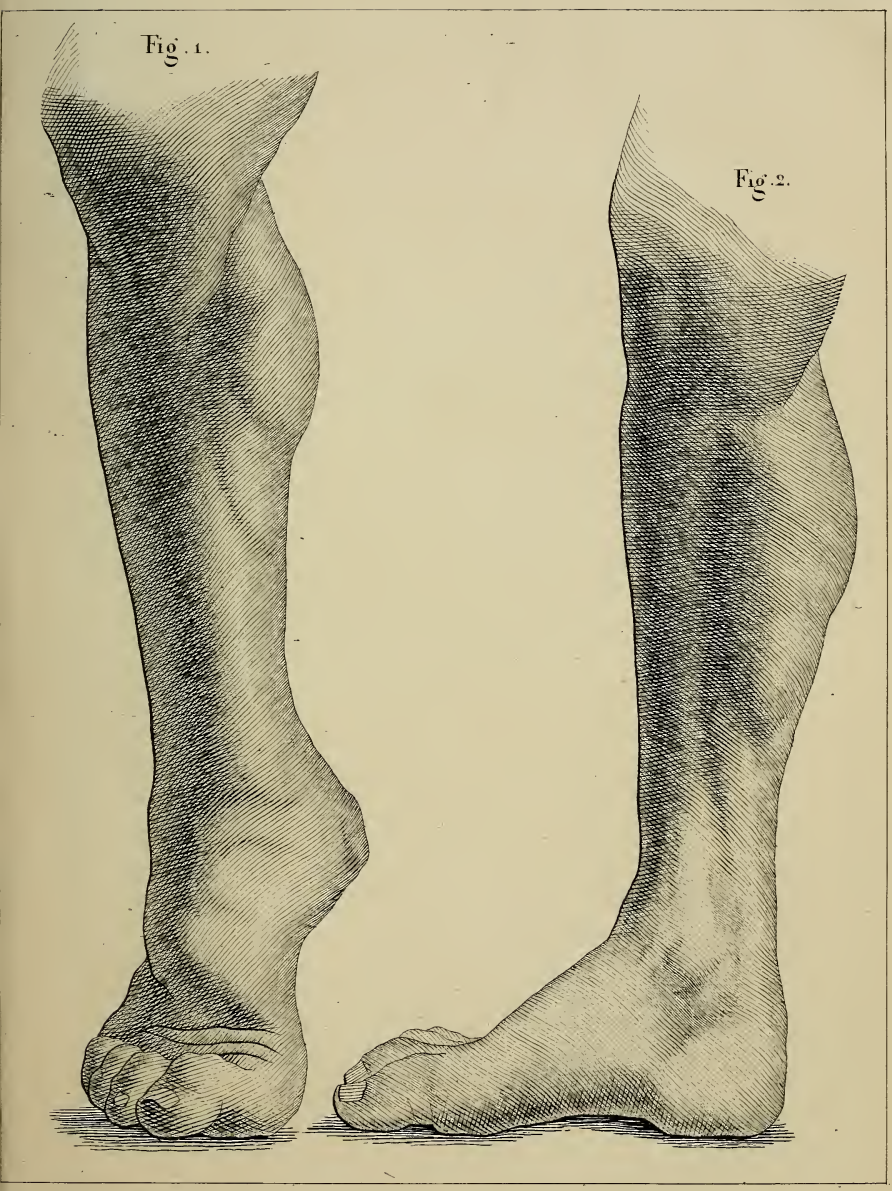

Mr Lefebvre, pied équin : Fig. 1. pied difforme. Fig. 2. pied redressé.

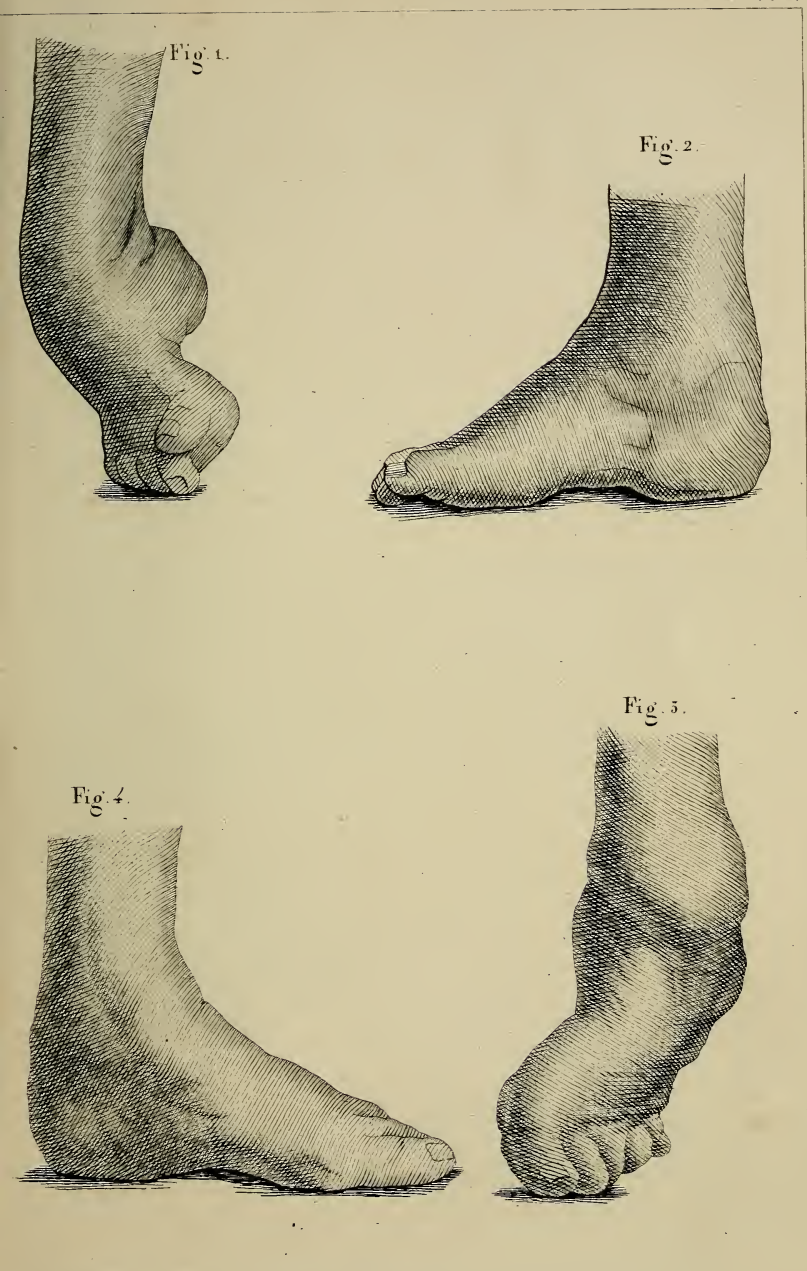

Désirée Petit, pied équin - varus : Fig 1 pied difforme Fig. 2. pied red.é
Mr Boucherez, pied équin énorme. : Fig. 3. pied difforme. Fig. 4. pied redressé.

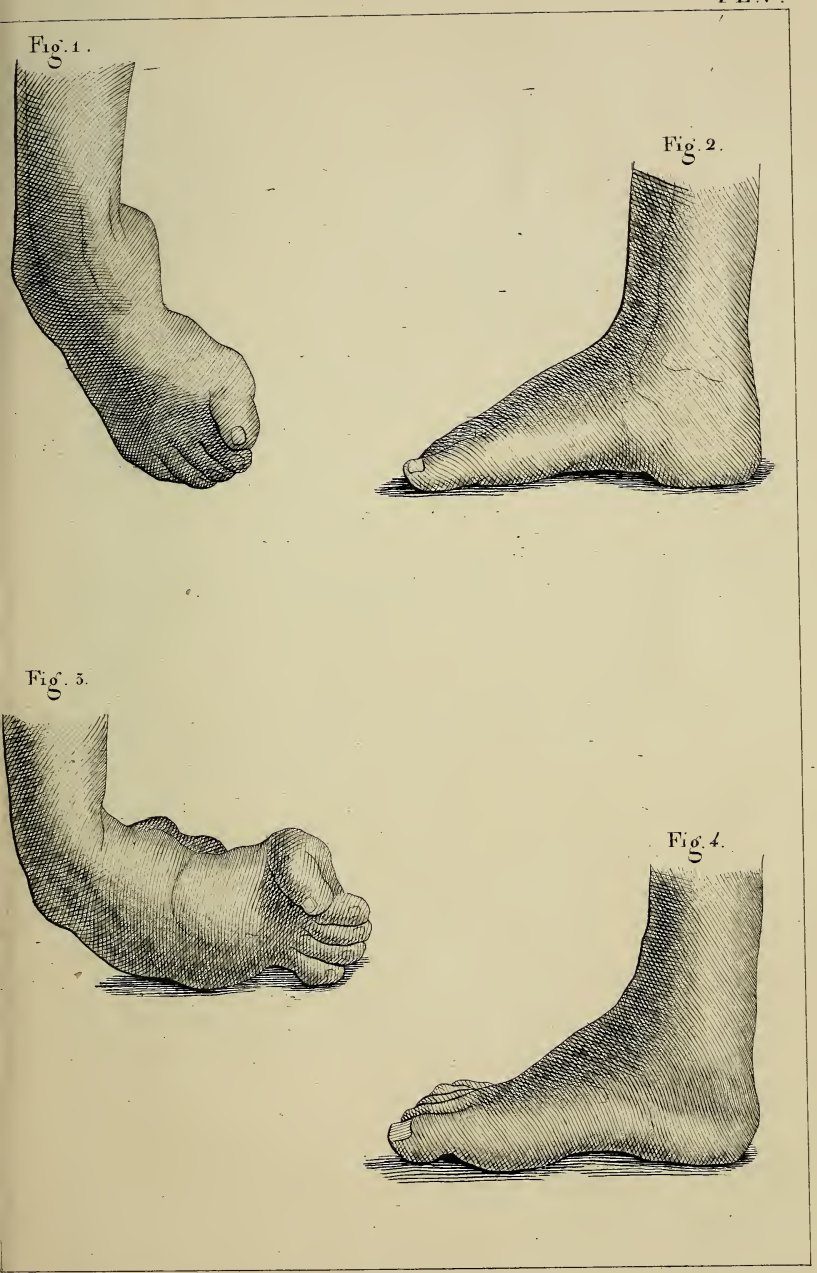

Henriette Lebrun, pied équin-varus : Fig. 1. pied difforme. Fig. 2. pied redressé.
Annette Delère, pied équin-varus. Fig. 3. pied difforme. Fig. 4. pied redressé.

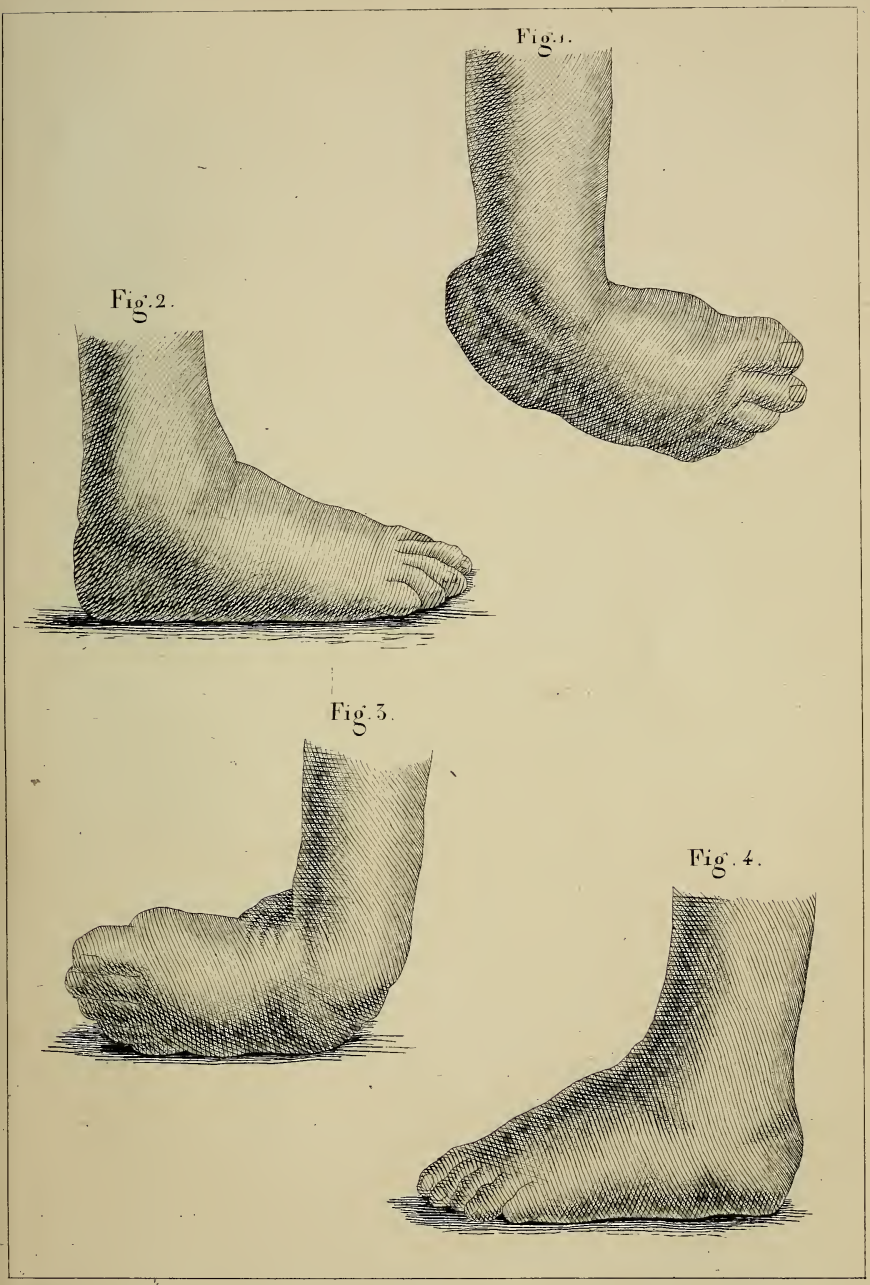

Arthur Carrier, pied varus : Fig 1. pied difforme Fig. 2. pied redressé.
Cadish, pied varus : Fig. 3 pied difforme. Fig. 4. pied redressé.

Fig. 2.

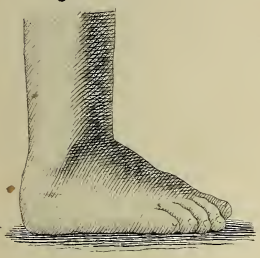

Fig. 1.

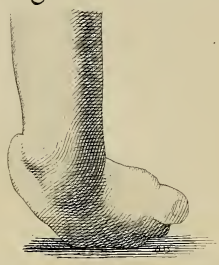

Fig 3.

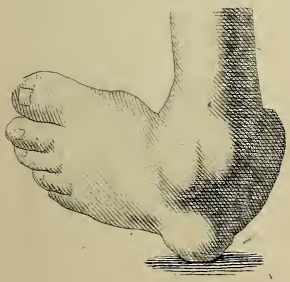

Fig. 4.

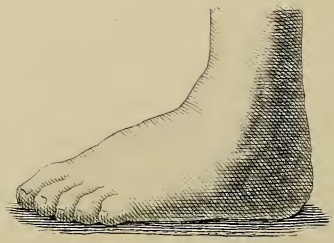

Louis Joseph, pied varus : Fig. 1. pied difforme : Fig. 2 pied redressé.
Vincent, pied varus : Fig. 3. pied difforme : Fig. 4. pied redressé :

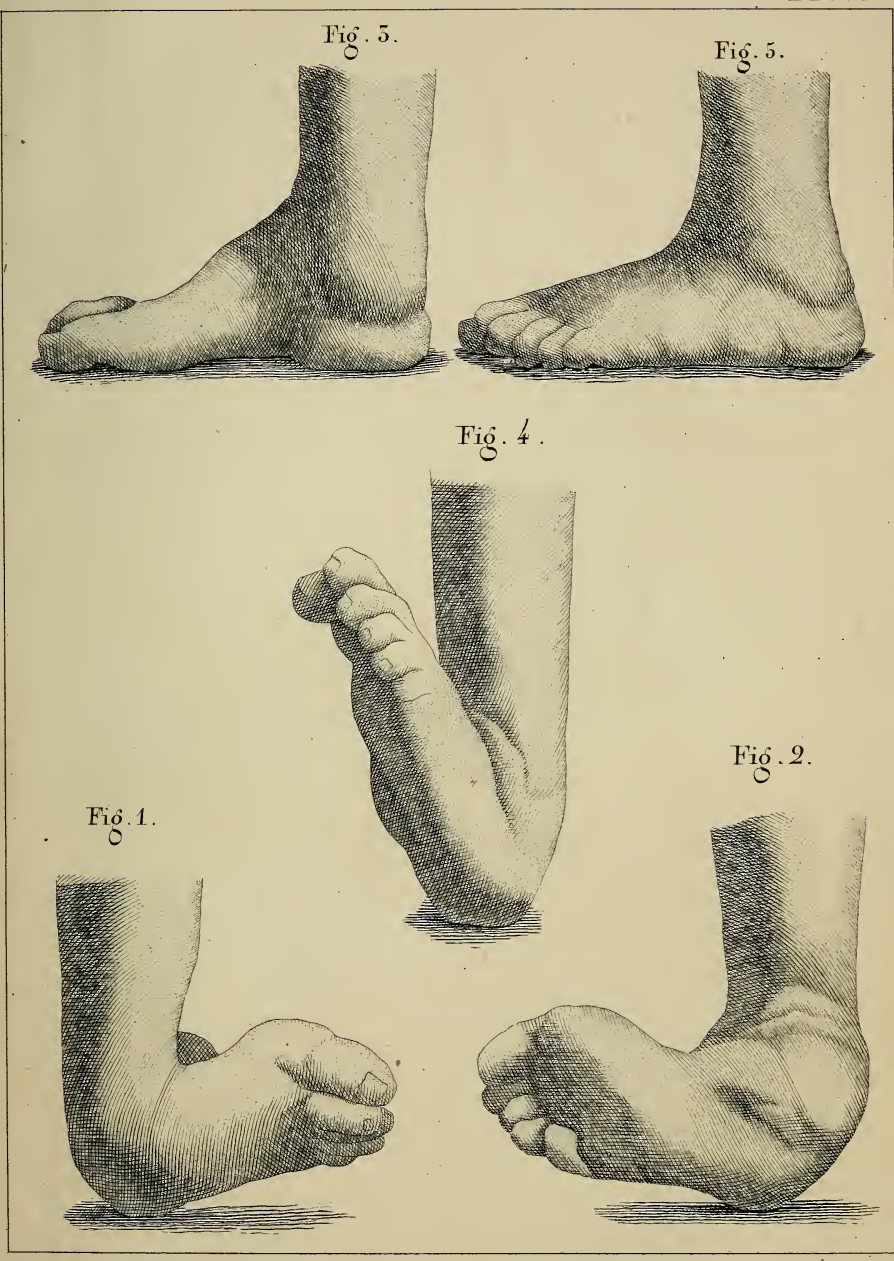

Rappilly, pied varus : Fig 1. pied difforme. Fig. 2. pied difforme va en arriere Fig. 3 pied re
Rappilly, pied en haut : Fig. 4. pied difforme : Fig. 5. pied redressé.

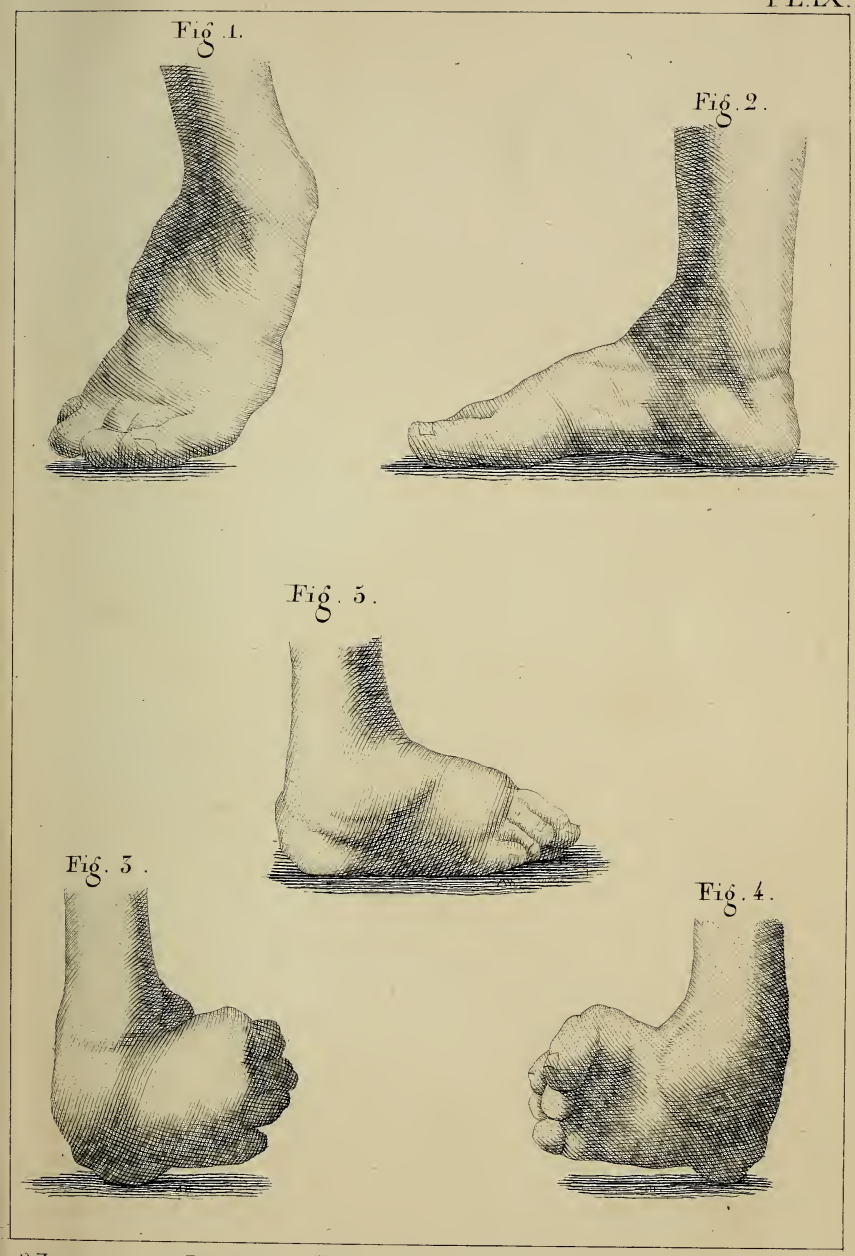

Galempoix, pied valgus : Fig. 1. pied difforme : Fig. 2. pied redressé.
Boudot, pied varus : Fig. 3. et 4. pied difforme : Fig. 5. pied redressé.

HOLZER
BINDER